

## Ручной колоанальный или аппаратный колоректальный анастомоз? Сравнительный анализ лапароскопических низких резекций прямой кишки

И.Л. Черниковский

ГБУЗ «Санкт-Петербургский клинический научно-практический центр специализированных видов медицинской помощи (онкологический)»; Россия, 197758, Санкт-Петербург, пос. Песочный, ул. Ленинградская, 68а

Контакты: Илья Леонидович Черниковский odindra@mail.ru

**Цель исследования** — сравнение непосредственных результатов лапароскопической интерсфинктерной резекции прямой кишки (ИСРПК) и ультранизкой передней резекции прямой кишки (УНПРПК).

**Материалы и методы.** Представлены результаты хирургического лечения 42 больных, прооперированных в ГБУЗ «Санкт-Петербургский клинический научно-практический центр специализированных видов медицинской помощи (онкологический)» с марта 2014 по январь 2015 г. Критериями включения являлись локализация нижнего края аденокарциномы сT1–3N0 на 2–5 см выше зубчатой линии и отсутствие признаков инвазии в сфинктер и леваторы. Все пациенты были разделены на 2 группы: 1-ю составили 24 пациента, перенесшие лапароскопическую УНПРПК, 2-ю — 18 больных, которым была проведена лапароскопическая ИСРПК. Обе группы были сопоставимы по полу, возрасту, индексу массы тела, шкале прогнозирования послеоперационной летальности CR-POSSUM. Неoadъювантную химиолучевую терапию получили 32 пациента.

**Результаты.** Средняя продолжительность операций в группах достоверно не отличалась:  $206 \pm 46$  мин против  $216 \pm 24$  мин ( $p = 0,72$ ). По объему средней кровопотери различия также были недостоверны: 85 мл против 113 мл ( $p = 0,93$ ). Во всех случаях циркулярный и дистальный края резекции были интактны. У 18 (75 %) больных 1-й группы и у 14 (77,8 %) пациентов 2-й группы качество тотальной мезоректумэктомии (ТМЭ) было оценено по критериям Квирка как grade 3 (III степень злокачественности;  $p = 0,83$ ). В 1-й группе осложнения, не потребовавшие повторного оперативного вмешательства, возникли в 5 (20,8 %) случаях: 3 (12,5 %) — несостоятельность анастомоза, 1 (4,2 %) — стриктура анастомоза с последующим бужированием и 1 (4,2 %) — задержка мочи. Послеоперационные осложнения во 2-й группе также наблюдались в 5 (27,8 %) случаях: некроз низведенной кишки — у 2 (11,1 %) больных и несостоятельность колоанального анастомоза — у 1 (5,6 %) потребовали повторной операции; 2 (11,1 %) пациентам выполнили бужирование в связи с установленной стриктурой анастомоза. Для оценки степени тяжести недержания кала через 1 мес после операции использовали шкалу констипации Векснера (Wexner constipation score): степень анального недержания оказалась достоверно выше во 2-й группе и составила 9,3 против 6,2 в 1-й группе больных. При выполнении УНПРПК расходных материалов потребовалось в среднем на 45 тыс. рублей больше, чем при ИСРПК.

**Выводы.** Обе хирургические методики сопоставимы по продолжительности хирургического вмешательства, объему интраоперационной кровопотери, качеству ТМЭ. Функционально УНПРПК с резервуаром является более предпочтительной.

**Ключевые слова:** колоанальный анастомоз, колоректальный анастомоз, тотальная мезоректумэктомия, низкий ректальный рак, рак прямой кишки, дистальный край резекции, лапароскопическая резекция, сфинктеросохраняющие операции, стриктура анастомоза, некроз низведенной кишки, несостоятельность анастомоза

DOI: 10.17650/2220-3478-2015-5-2-27-35

### Comparative analysis of laparoscopic low rectal resections

I.L. Chernikovskiy

Saint Petersburg Clinical Research-Practical Center for Specialized Medical (Oncology) Cares;  
68a Leningradskaya St., Pesochnyi Settlement, Saint Petersburg, 197758, Russia

**Objective:** to study the immediate results of laparoscopic intersphincteric resection (ISR) and ultralow anterior resection (ULAR) of the rectum.

**Subjects and methods.** The results of surgical treatment in 42 patients operated on in the Saint Petersburg Clinical Research-Practical Center for Specialized Medical (Oncology) Cares in March 2014 to January 2015 are given. The inclusion criteria were the lower edge of cT1–3N0 adenocarcinoma 2–5 cm above the dentate line and no signs of invasion into the sphincter and levators. All the patients were divided into 2 groups: 1) 24 patients who had undergone laparoscopic ISR; 2) 18 patients who had laparoscopic ULAR. Both groups were matched for gender, age, body mass index, and CR-POSSUM predicted mortality scores. Thirty-two patients received neoadjuvant chemoradiotherapy.

**Results.** The mean duration of operations did not differ significantly in the groups:  $206 \pm 46$  and  $216 \pm 24$  min ( $p = 0,72$ ). The differences in the mean volume of blood loss were also insignificant: 85 and 113 ml ( $p = 0,93$ ). Circular and distal resection margins were intact in all the cases. In 18 (75 %) patients in Group 1 and in 14 (77,8 %) patients in Group 2, the quality of total mesorectumectomy (TME) was rated as grade 3 according to the Quirk criteria ( $p = 0,83$ ). In Group 1, complications requiring no reoperation occurred in 5 (20,8 %) cases: anastomotic incompetence in 3 (12,5 %) cases, anastomotic stricture with further bougienage in 1 (4,2 %), and urinary retention in 1 (4,2 %). In Group 2, postoperative complications were also observed in 5 (27,8 %) cases: necrosis of the brought-out bowel in 2 (11,1 %) patients

and coloanal incompetence in 1 (5.6 %) required reoperation; 2 (11.1 %) patients underwent bougienage due to established anastomotic stricture. One month postoperatively, the Wexner constipation scoring system was used to rate the degree of encopresis: anal incontinence turned out to be significantly higher in Group 2 and amounted to 9.3 versus 6.2 in Group 1. ULAR required consumables costing an average of 45 000 rubles more than did ISR.

**Conclusion.** Both surgical procedures are comparable in the duration of a surgical intervention, the volume of intraoperative blood loss, and the quality of TME. ULAR with a reservoir is functionally more preferential.

**Key words:** coloanal anastomosis, colorectal anastomosis, total mesorectumectomy, low rectal cancer, rectal cancer, distal resection margin, laparoscopic resection, sphincter-sparing surgery, anastomotic stricture, necrosis of the brought-out bowel, anastomotic incompetence

## Введение

Более чем половине больных раком прямой кишки требуется выполнение тотальной мезоректумэктомии (ТМЭ) из-за низкой локализации опухоли, при этом более чем у трети пациентов она исходно локализуется в нижеампулярном отделе. Одним из последствий хирургического лечения может быть значительное снижение качества жизни (КЖ) пациентов, поэтому разработка новых хирургических методик в этой области является актуальной [1–3]. Исследования, посвященные особенностям распространения опухоли прямой кишки, значительно расширили показания для сфинктеросохраняющих операций (ССО). Наиболее значимым для сохранения функции круговой мышцы является циркулярный край резекции, это обстоятельство требует тщательного выполнения ТМЭ. Кроме того, ряд исследований показывают, что минимальный клиренс по нижнему краю резекции со стороны слизистой оболочки может составлять всего 1 см (некоторые авторы указывают и 0,5 см), а отступ в дистальном направлении по мезоректальной клетчатке должен быть не менее 4 см [4–7]. Таким образом, очевидной является необходимость выполнения ТМЭ при локализации опухоли как в средне-, так и в нижеампулярном отделах прямой кишки [1, 2, 5, 6, 8].

Широкое внедрение в клиническую практику механических сшивающих аппаратов и предоперационной лучевой терапии позволило значительно расширить показания для выполнения ССО [5, 7, 9]. В целом ряде исследований уже доказана онкологическая адекватность ССО при средне- и нижеампулярном раке прямой кишки, предлагая тем самым сосредоточиться на оптимизации хирургических методик и совершенствовании реконструктивного этапа в целях снижения количества осложнений и улучшения КЖ больных [5, 8, 10, 11]. Оперативное лечение злокачественных опухолей, локализованных в дистальных отделах прямой кишки, сопровождается наибольшими трудностями при попытке сохранения нормальной способности к дефекации и других функций органов малого таза. Это связано как с неизбежным удалением ампулы прямой кишки и, иногда, части сфинктерного аппарата, так и со сложностями сохранения полноценной иннервации прямой кишки, анального канала и других органов малого таза, определяющих КЖ пациента.

До последнего времени активно обсуждался вопрос безопасности и онкологической целесообразности внедрения эндовидеохирургических технологий в оперативное лечение ректального рака. Сегодня эта тема достаточно освещена. Наиболее известные рандомизированные проспективные исследования, посвященные лапароскопическим резекциям прямой кишки (CLASICC, COLOR II, COREAN) [12–14], показали достоверно меньшую кровопотерю, более раннее восстановление функции кишечника и короткий срок стационарного лечения по сравнению с открытыми вмешательствами. По качеству мезоректумэктомии (МЭ) и соблюдению циркулярной границы резекции, лимфаденэктомии, частоте осложнений и летальности достоверных различий не было. Данные об отдаленных результатах лапароскопических резекций прямой кишки были опубликованы и оказались статистически достоверными. Так, по данным исследования COREAN, 3-летняя безрецидивная выживаемость в группах открытого и лапароскопического доступа не отличалась [15]. Исследование CLASICC продемонстрировало отсутствие статистических различий в группах сравнения в отношении общей и безрецидивной выживаемости при медиане наблюдения 62 мес [16]. Вышеуказанные обстоятельства, стремление к минимизации травмы и улучшению КЖ пациента способствовали широкому внедрению лапароскопических модификаций низкой передней, брюшно-анальной и интерсфинктерной резекций прямой кишки.

Впервые переднюю резекцию прямой кишки с формированием анастомоза в 1843 г. выполнил F. Reybard [17]. В СССР первым эту операцию провел Б.А. Петров в 1937 г., определив ее как «абдоминальную резекцию прямой кишки» [18]. В 1948 г. известным американским хирургом С.Ф. Dixon был внедрен термин «передняя резекция прямой кишки», обозначивший, что доступ осуществляется через переднюю брюшную стенку [19]. С 80-х годов прошлого столетия начали выделять внутрибрюшную резекцию, которая выполняется при локализации опухоли на 13–20 см выше анального края, переднюю резекцию, если опухоль расположена на 9–12 см выше, и низкую переднюю резекцию, применяемую при расположении опухоли на 6–8 см выше ануса [20]. Некоторые зарубежные авторы резекцию прямой кишки с анасто-

зом на 10 см выше края ануса обозначают как высокую переднюю резекцию прямой кишки, при расположении на уровне 6–10 см от ануса – как низкую переднюю, а на уровне 3–6 см – как ультранизкую переднюю резекцию прямой кишки (УНПРПК)[21].

В связи с внедрением в клиническую практику низкой передней резекции прямой кишки и УНПРПК, актуальным стало стремление уменьшить частоту осложнений, связанных с несостоятельностью колоректального анастомоза, которая варьирует от 3 до 30 % [22] и находится в обратной зависимости от расстояния между анастомозом и зубчатой линией. Ряд авторов убедительно демонстрируют увеличение риска симптомной несостоятельности одновременно с ростом размеров опухоли у пациентов мужского пола при интраоперационной кровопотере более 200 мл и отсутствии дивертивной стомы [23–25]. Известно, что в случае возникновения несостоятельности (даже при наличии стомы) приблизительно 8 % больных нуждаются в реоперации, а при отсутствии стомы доля релапаротомий возрастает до 58 % [26]. Таким образом, большинство хирургов склонны формировать превентивную кишечную стому при выполнении низкой передней резекции прямой кишки и УНПРПК. Иными словами, выполнение ТМЭ является показанием к формированию превентивной стомы.

В настоящее время ведутся дискуссии о том, какой вариант является более предпочтительным: наложение илеостомы или трансверзостомы? На решение этого вопроса в большей степени влияет методика формирования колотрансплантата для анастомоза (способ мобилизации селезеночного изгиба ободочной кишки и интраоперационные анатомические особенности).

Некоторые авторы указывают на характерную для эндовидеохирургического варианта низкой передней резекции прямой кишки и УНПРПК проблему адекватной оценки дистальной границы резекции во время операции [27]. Отсутствие возможности пальпаторной оценки дистального края опухоли во время наложения линейного степлера и отсечения прямой кишки заставляет прибегать к интраоперационному трансректальному пальцевому контролю, что является не вполне надежным методом. Для решения этой проблемы предлагается использовать интраоперационную ректоскопию и татуаж границ опухоли, но широкого применения данные методики не находят.

Более 40 % больных, перенесших низкую переднюю резекцию прямой кишки и УНПРПК, страдают от так называемого синдрома низкой передней резекции [28]. К характерным для него нарушениям относятся фрагментацию и недержание стула, недержание мочи и другие дизурические явления. Пути улучшения функциональных результатов низких резекций имеют два направления. Во-первых, это интраоперационное сохранение вегетативных нервов таза, чему способствует расширение возможностей для прецизионной

МЭ за счет 3D-визуализации, использование робот-ассистированных методик, совершенствование техник эндовидеохирургии. Во-вторых, это разнообразие способов формирования неоампулы прямой кишки, так как существующие варианты колопластики позволяют улучшать функциональные результаты операций. Например, J-образный резервуар (рекомендуемая длина 5 см) способствует снижению риска несостоятельности анастомоза при хорошем восстановлении накопительной функции уже в течение первого года после операции. Поперечная колопластика сопровождается несколько более высокой частотой несостоятельности анастомоза. Наиболее успешным оказалось формирование анастомоза «бок в конец» с запасом участка толстой кишки около 3 см [29]. Такой способ анастомозирования дает результаты, сопоставимые с результатами создания J-образного резервуара, но при этом проще в исполнении. Поиски «золотого стандарта» в формировании неоректум продолжаются (например, было доказано, что методика транспозиции илеоцекального комплекса [30] не продемонстрировала преимуществ перед традиционными и привела к большему количеству осложнений [31]). Несмотря на вышеописанные сложности, передняя резекция прямой кишки остается наиболее популярной операцией при дистальных опухолях.

Одновременно с совершенствованием методики передней резекции развивался принципиально иной способ реконструкции прямой кишки – брюшно-анальная резекция, основной целью которого было обеспечение возможности формирования анастомоза в глубине малого таза. Основоположником этого метода следует считать J. Hochenegg, который в 1888 г. впервые выполнил трансабдоминальную резекцию прямой кишки с «протаскиванием» или низведением толстой кишки в малый таз и подшиванием ее к анальному краю [32]. Позднее операция была популяризована G. Vascon, который впервые описал возможность выполнения этого вида вмешательства для низко расположенных опухолей путем выполнения задней сфинктеротомии [33]. В дальнейшем Б.А. Петров, Л.М. Нисневич и С.А. Холдин модифицировали метод брюшно-анальной резекции. Различают 2 варианта операции: с эвагинационным колоректальным анастомозом по Торнболлу и эвагинационным колоанальным анастомозом по Петрову–Нисневичу–Холдину. Несмотря на различия в течение 1-го этапа операции, в ходе 2-го этапа в обеих модификациях проводят отсечение избытка низведенной кишки. Большинство исследований убедительно свидетельствуют о неудовлетворительных функциональных результатах после брюшно-анальной резекции, поэтому активное внедрение циркулярных сшивающих аппаратов (степлеров) вытеснило этот вид вмешательства из арсенала европейских и американских хирургов [28].

Расширение показаний к ССО заставило вновь обратиться к трансабдоминальной резекции прямой кишки с низведением толстой кишки в малый таз и подшиванием ее к анальному краю, что способствовало появлению такого вида хирургического вмешательства, как интерсфинктерная резекция прямой кишки (ИСРПК), предложенная J.A. Lyttle и A.G. Parks в 1977 г. В 1994 г. ИСРПК была рекомендована R. Schiessel и соавт. для лечения низкого рака прямой кишки. Основное преимущество данной операции перед УНПРПК заключается в возможности сформировать ручной колоанальный анастомоз на таком предельно низком уровне, на котором аппаратный колоректальный анастомоз технически невозможен. Кроме того, ИСРПК позволяет включить в удаленный препарат частично или полностью внутренний сфинктер, тем самым понижая дистальную границу резекции практически до зубчатой линии. Целесообразность указанных вмешательств относительно принципов онкологического радикализма была обоснована рядом исследований [7, 34], однако вопрос определения показаний к такой операции остается открытым. Локализация опухоли на расстоянии 1,5–3,5 см от зубчатой линии определяет выбор хирурга в пользу ИСРПК, в то время как вовлечение в опухолевый процесс элементов сфинктера является очевидным противопоказанием [28, 35]. Наиболее существенным недостатком ИСРПК можно назвать синдром низкой передней резекции, развитие которого после удаления внутреннего сфинктера следует ожидать чаще, чем после передней резекции прямой кишки. По данным R.J. Heald и соавт., лишь 40 % больных, перенесших ИСРПК, не испытывают выраженных проблем с дефекацией [10]. В связи с этим разработано множество оригинальных методик формирования неоректум и неосфинктера при выполнении реконструктивного этапа операции [29, 36]. К наиболее распространенным относят J-образный резервуар и поперечную колопластику.

Ведутся дискуссии о необходимости формирования превентивной кишечной стомы при выполнении ИСРПК. Ряд авторов полагают, что этот этап является излишним, так как несостоятельность колоанального анастомоза, как правило, не приводит к перитониту [37, 38]. Тем не менее специфические для указанной операции осложнения, такие как некроз низведенной кишки, стриктура анастомоза и частота его несостоятельности [7], можно считать основанием для формирования превентивной кишечной стомы.

Вследствие широкого внедрения лапароскопической ИСРПК актуальной остается проблема выбора между трансанальным и трансабдоминальным извлечением препарата. Трансанальный способ удаления препарата служит промежуточным шагом к транслюминальным операциям в колоректальной хирургии, и, по мнению некоторых авторов, не уступает минила-

паротомии [39]. Исследователи, придерживающиеся противоположной точки зрения, указывают на более высокую частоту осложнений, связанных с трансанальным извлечением препарата [40]. Большинство из них говорят о необходимости наложения кисетного шва дистальнее опухоли для предотвращения имплантации опухолевых элементов во время операции [35]. Для повышения абластики авторы ряда публикаций рекомендуют начинать вмешательство с трансанального этапа [35, 41], что при использовании оборудования для трансанальной эндоскопической микрохирургии или монопорта открывает возможности для относительно нового хирургического приема – реверсивной МЭ.

В связи с тем, что при определенной локализации опухоли в прямой кишке показания к УНПРПК и ИСРПК совпадают, опубликованы ряд исследований, касающихся сравнения результатов этих 2 операций [38, 42, 43]. Обобщая накопленный опыт, можно отметить, что преимуществами УНПРПК являются возможность формирования менее трудоемкого резервуара способом «бок в конец», быстрое техническое исполнение анастомоза при помощи механического степлера, перспектива сохранения внутреннего сфинктера и небольшое количество осложнений. Однако применение ИСРПК прямой кишки с J-образным резервуаром и сохранением пуборектальной петли сопровождается близкими функциональными результатами, а формирование ручного колоанального анастомоза не требует использования дорогостоящего степлера и позволяет в ряде случаев обойтись без превентивной стомы. Кроме того, ИСРПК расширяет возможности для ССО и позволяет четко визуализировать дистальный край резекции.

**Цель исследования** – сравнение непосредственных результатов УНПРПК и ИСРПК, изучение частоты и характера функциональных нарушений после этих вмешательств, а также расчет их экономической составляющей.

#### **Материалы и методы**

В исследование вошли результаты хирургического лечения 42 больных дистальным раком прямой кишки, которые были прооперированы в ГБУЗ «Санкт-Петербургский клинический научно-практический центр специализированных видов медицинской помощи (онкологический)» с марта 2014 по январь 2015 г. Критериями включения являлись: локализация нижнего края опухоли на 2–5 см выше зубчатой линии, стадия заболевания cT1–3N0, отсутствие признаков инвазии в сфинктер и леваторы, гистологический тип опухоли – аденокарцинома. Всем больным в рамках предоперационного обследования выполнялись магнитно-резонансная томография малого таза с контрастированием, трансректальное ультразвуковое исследование, компьютерная томография грудной клетки

и брюшной полости, ректороманоскопия с биопсией, фиброколоноскопия. Неoadьювантную химиолучевую терапию (ХЛТ) с суммарной очаговой дозой 52 Гр на фоне радиомодификации кселодой 825 мг/м<sup>2</sup> 2 раза в сутки получили 32 пациента.

Проведен сравнительный анализ хирургического лечения у пациентов с нижнеампулярным раком прямой кишки. Оценивались продолжительность хирургического вмешательства, интраоперационная кровопотеря, послеоперационные осложнения, циркулярный, дистальный и проксимальный края резекции, качество ТМЭ по критериям Квирка. Функциональные результаты оценивались по шкале констипации Векснера (Wexner constipation score), а КЖ – по опроснику для больных с недержанием кала (Fecal incontinence quality of life, FIQL). Кроме того, были рассчитаны финансовые затраты учреждения для проведения УНПРПК и ИСРПК.

### Результаты

Пациенты были разделены на 2 группы. Первую группу составили 24 пациента, перенесшие лапароскопическую УНПРПК, 2-ю – 18 больных, которым была проведена лапароскопическая ИСРПК с формированием ручного колоанального анастомоза и поперечной колопластикой. Обе группы были сопоставимы по полу, возрасту, индексу массы тела (ИМТ), шкале прогнозирования послеоперационной летальности CR-POSSUM (табл. 1).

Таблица 1. Характеристика групп больных

Характеристика	УНПРПК, n = 24	ИСРПК, n = 18
ИМТ	23,8 ± 4,2	22,1 ± 3,9
Шкала CR-POSSUM, %	6,4 ± 3,1	6,1 ± 3,4
Возраст, годы	68,3 ± 10,4	71,2 ± 8,8
Женщины/мужчины	13/11	11/7
Неoadьювантная ХЛТ	19 (79,2 %)	13 (72,2 %)

Передняя резекция прямой кишки во всех случаях сопровождалась ТМЭ, формированием превентивной стомы (илеостомы – 6, трансверзостомы – 18) и 2-степерным анастомозом. У 6 (25 %) больных 1-й группы колоректальный анастомоз был дополнен J-образным резервуаром длиной 5 см, который формировался с использованием линейного сшивающего аппарата NTLC с регулируемой высотой закрытия скобки. В 2 случаях был выполнен анастомоз «бок в конец» с погружением головки циркулярного степлера в прос-

вет ободочной кишки и прошиванием по типу «бок в конец» на расстоянии 4–5 см от заглушенной культи ободочной кишки. Поперечная колопластика викриловой нитью 3/0 W9120 на колющей игле выполнялась 9 пациентам: 1-й ряд швов – обвивной непрерывный, 2-й – узловый.

Никому из пациентов 2-й группы не формировалась превентивная стома, во всех случаях проводилась мобилизация селезеночного изгиба ободочной кишки, колоанальный анастомоз накладывался вручную с применением викриловой нити 3/0 W9120 на колющей игле 2-рядным узловым швом. Девяти больным выполнили поперечную колопластику по той же ме-

Таблица 2. Характеристика хирургических вмешательств

Тип операции	УНПРПК	ИСРПК
Трансверзостомия	18	–
Илеостомия	6	–
Формирование J-образного резервуара	6	–
Формирование анастомоза «бок в конец»	2	–
Поперечная колопластика	9	9
Прямой анастомоз	7	9

тодике, что и в 1-й группе. Препарат всегда извлекался трансанально (табл. 2).

При выполнении лапароскопической УНПРПК в 1 случае не удалось адекватно определить каудальную границу резекции, и после удаления препарата был зафиксирован макроскопически положительный дистальный край. Операция была модифицирована в ИСРПК с интерсфинктерным иссечением культи прямой кишки, лапароскопической мобилизацией селезеночного изгиба ободочной кишки, низведением последней и формированием колоанального анастомоза. Отмечались сложности с пересечением кишки непосредственно над тазовым дном, но необходимость формирования 1-й, желательной вертикальной, линии степлерного шва на культе прямой кишки было обязательным. Эту задачу удалось облегчить путем установки 12-, а не 5-миллиметрового троакара в правом мезогастррии для дальнейшего проведения линейного степлера (рис. 1).

Основные сложности при выполнении ИСРПК возникли при лапароскопической мобилизации селезеночного изгиба. Этот этап операции должен быть обязательным и, в целях минимизации осложнений, связанных с повреждением капсулы селезенки и хвоста поджелудочной железы, должен выполняться в соответствии со следующим алгоритмом.

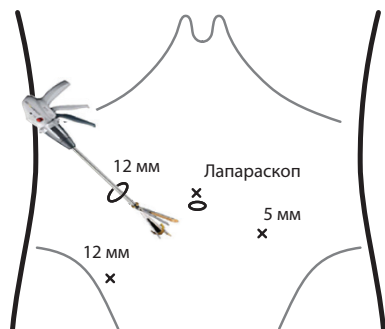


Рис. 1. Установка троакара и линейного степлера

1. Хирург, находясь справа от пациента, осуществляет диссекцию между фасцией Тольда и мезоколон вверх до нижнего края поджелудочной железы.

2. Из положения между разведенными нижними конечностями пациента хирург проводит латеральную мобилизацию ободочной кишки с пересечением селезеночно-ободочной связки и переходом в салниковую сумку с помощью монитора над правым плечом больного и расположенным слева 5-миллиметровым троакаром для пересечения тканей.

3. В правом межреберье устанавливают дополнительный 5-миллиметровый троакаре и, находясь справа от пациента, хирург пересекает желудочно-ободочную связку (рис. 2).

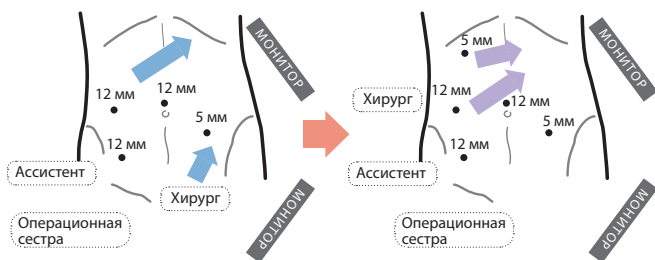


Рис. 2. Мобилизация селезеночного изгиба

Отмечались некоторые сложности с правильным расположением низведенной кишки в малом тазу при трансанальном извлечении препарата. При отсутствии лапароскопического контроля в момент извлечения, чтобы избежать перекрута и натяжения брыжейки перед формированием анастомоза, возобновляли пневмоперитонеум и визуально оценивали низведенную кишку.

Операции по времени средней продолжительности достоверно не отличались ( $p = 0,72$ ). При выполнении УНПРПК ( $206 \pm 46$  мин) дополнительное время занимал этап формирования превентивной стомы, а при ИСРПК ( $216 \pm 24$ ) – мобилизация селезеночного изгиба ободочной кишки и трансанальный этап операции. Интраоперационная кровопотеря оказалась несколько выше во 2-й группе и составила 113 мл против 85 мл, однако различия были недостоверны ( $p = 0,88$ ).

В обеих группах циркулярный и дистальный края резекции были интактны. У 18 (75 %) больных 1-й группы и у 14 (77,7 %) пациентов 2-й группы качество ТМЭ по критериям Квирка было оценено как grade 3 (III степень злокачественности;  $p = 0,83$ ). Среднее значение степени анального недержания по шкале Векснера через 1 мес после операции оказалось достоверно выше во 2-й группе и составило 9,3 против 6,2 в 1-й группе больных. Послеоперационная летальность отсутствовала (табл. 3).

Таблица 3. Результаты операций

Показатель	УНПРПК	ИСРПК	<i>p</i>
Продолжительность операции, мин	$206 \pm 46$	$216 \pm 24$	0,72
Кровопотеря, мл	113,6	85,4	0,88
Качество ТМЭ grade 3 (%)	18 (75,0 %)	14 (77,7 %)	0,83
Шкала Векснера	6,2	9,3	0,01
Послеоперационная летальность	0	0	–

Разница в частоте осложнений между группами хотя и оказалась недостоверной ( $p = 0,38$ ), однако структура их отличалась, 3 пациентам после ИСРПК потребова-

Таблица 4. Осложнения после проведенных операций

Показатель	УНПРПК	ИСРПК	<i>p</i>
Несостоятельность анастомоза	3	3	0,44
Дизурия	1	0	0,38
Стриктура анастомоза	1	2	0,38
Осложнения, потребовавшие повторного вмешательства	–	3	0,03
Всего	5	8	–

лось повторное вмешательство (табл. 4).

Послеоперационные осложнения в 1-й группе (20,8 %) были представлены несостоятельностью анастомоза у 3 (12,5 %) пациентов, стриктурой анастомоза с бужированием – у 1 (4,2 %), задержкой мочи – у 1 (4,2 %). Во всех случаях осложнения были купированы консервативными методами лечения. Частота послеоперационных осложнений во 2-й группе составила 27,8 %: некроз низведенной кишки, потребовавший формирования стомы, – у 2 (11,2 %), стриктура анасто-

моза с последующим бужированием – у 2 (11,1 %), несостоятельность колоанального анастомоза с повторным его формированием – у 1 (5,6 %) пациента.

Дополнительные затраты на расходные материалы для лапароскопической УНПРПК были обусловлены использованием одноразового эндоскопического линейного сшивающего аппарата (19 400 рублей) и кассет к нему (10 350 рублей) для пересечения прямой кишки дистальнее опухоли. При ИСРПК пересечение прямой кишки происходило трансанально, а после ее извлечения через анус – по проксимальной границе резекции без использования специальных устройств и, соответственно, без дополнительных финансовых затрат. Существенную разницу в стоимости между проведенными операциями обусловила методика формирования анастомоза. Для 1-й группы во всех случаях использовался циркулярный степлер (15 500 рублей), у 6 пациентов для формирования J-образного резервуара применяли линейное сшивающее устройство с 2 кассетами. Формирование колоанального анастомоза больным 2-й группы потребовало в среднем 3,3 упаковки викриловых нитей W9120 (770 рублей). Для формирования превентивных стом у больных, перенесших УНПРПК, истрачено в среднем 1,6 упаковки викриловых нитей W9120 (373 рубля). Таким образом, затраты на проведение УНПРПК в среднем на 1 пациента оказались на 45 тыс. рублей выше, чем на ИСРПК, при этом не учитывались расходы на последующее восстановление непрерывности кишечной трубки после УНПРПК. Медиана наблюдения за больными составила 6 мес.

### Обсуждение

Сравнение УНПРПК и ИСРПК – не слишком популярная тема для исследований. Это связано с узким диапазоном совпадающих показаний к применению обеих методик. Так, локализация нижнего края опухоли в проекции зубчатой линии исключает выполнение УНПРПК и дает возможность рассматривать ИСРПК в качестве альтернативы брюшно-промежностной экстирпации прямой кишки. Локализация опухоли на уровне 5 см и выше от зубчатой линии делает применение ИСРПК нецелесообразным и является несомненным показанием к УНПРПК. Однако у группы больных, включенных в исследование, есть несколько оснований для рассмотрения ИСРПК в качестве альтернативы УНПРПК. Во-первых, функциональные результаты УНПРПК оставляют желать лучшего. Во-вторых, учитывая реалии отечественной медицины, в небольших лечебных учреждениях циркулярного и линейного эндоскопических степлеров для проведения УНПРПК может не быть. В третьих, проблема соблюдения адекватного дистального клиренса при лапароскопической резекции прямой кишки прекрасно решается при ИСРПК.

В ходе исследования выявлены некоторые проблемные моменты, на которых стоит остановиться. Высокую частоту реопераций в группе больных, которым была проведена лапароскопическая ИСРПК, связывают с невозможностью адекватной оценки кровоснабжения низводимой кишки при извлечении ее через анус. При трансабдоминальном извлечении легче оценить низводимую кишку, правильно выбрать проксимальную границу резекции и, в случае необходимости, продолжить мобилизацию поперечной ободочной кишки после ушивания раны. Кроме того, при лапароскопической ИСРПК вызывает трудности правильное расположение низводимой кишки, особенно при трансанальном извлечении препарата. Два указанных выше обстоятельства привели к возникновению некроза низведенной кишки у 2 больных. Лапароскопическая УНПРПК с механическим анастомозом – более отработанная методика, сопровождающаяся менее тяжелыми осложнениями, но практически во всех случаях требующая формирования превентивной стомы и, соответственно, повторной операции. Ряд исследований показывают, насколько часто стома оказывается бесполезной в тех случаях, когда не возникает несостоятельности анастомоза, но опасения хирургов относительно возможного при этом перитонита заставляют ее формировать. В случае колоанального анастомоза вероятность развития перитонита при несостоятельности крайне мала, поэтому можно избежать повторного вмешательства ради создания дивертивной стомы.

По продолжительности хирургического вмешательства, объему интраоперационной кровопотери, качеству МЭ обе хирургические тактики – УНПРПК и ИСРПК – сопоставимы. Частота осложнений в группах также достоверно не отличалась, однако во 2-й группе повторные вмешательства потребовались 3 (16,7 %) пациентам. Возможно, такой высокий показатель реопераций связан с тем, что методика лапароскопической интерсфинктерной резекции только осваивается. Будем надеяться, что в дальнейшем этот показатель будет снижен. Функционально УНПРПК с резервуаром является более предпочтительной, однако при использовании методики резервуарного колоанального анастомоза и сохранении порции внутреннего сфинктера при выполнении ИСРПК результаты обеих операций могут быть близки. Затраты на ИСРПК в среднем на 45 тыс. рублей меньше, чем затраты на переднюю резекцию прямой кишки.

Вероятно, следует и дальше продолжать исследование, отрабатывать лапароскопическую методику ИСРПК как с трансанальным, так и с трансабдоминальным извлечением препарата, а также проследить более долгосрочные функциональные результаты обеих операций.

1. Бондарь Г.В., Башеев В.Х., Думанский Ю.В. Успехи и проблемы лечения рака прямой кишки. Новообразования 2009; 3–4:19–24. [Bondar G.V., Basheev V.H., Dumansky Yu.V. Successes and problems of rectal cancer management. Novoutvorenniya = Neoplasms 2009;3–4:19–24. (In Russ.)].
2. Пикунов Д.Ю., Кашников В.Н., Джанаев Ю.А., Рыбаков Е.Г. Отдаленные результаты сохранения элементов наружного сфинктера при нижеампулярном раке прямой кишки. Клиническая онкология 2011;1:43–6. [Pikunov D.Yu., Kashnikov V.N., Djanaev Yu.A., Rybakov E.G. Long-term results of external sphincter elements preservation at rectal lower ampulla cancer. Klinicheskaya onkologiya = Clinical Oncology 2011;1:43–6. (In Russ.)].
3. Jemal A., Siegel R., Ward E. et al. Cancer statistics, 2009. CA Cancer J Clin 2009;59(4):225–49.
4. Karanjia N.D., Schache D.J., North W.R., Heald R.J. “Close shave” in anterior resection. Br J Surg 1990;77(5):510–2.
5. Leo E., Belli F., Andreola S. et al. Total rectal resection and complete mesorectum excision followed by coloendoanal anastomosis as the optimal treatment for low rectal cancer: the experience of the National Cancer Institute of Milano. Ann Surg Oncol 2000;7(2):125–32.
6. Martin S.T., Heneghan H.M., Winter D.C. Systematic review of outcomes after intersphincteric resection for low rectal cancer. Brit J Surg 2012;99(5):603–12.
7. Tilney H.S., Tekkis P.P. Extending the horizons of restorative rectal surgery: intersphincteric resection for low rectal cancer. Colorectal Dis 2008;10(1):3–15.
8. Воробьев Г.И., Шельгин Ю.А., Еропкин П.В. и др. Проктэктомия с сохранением элементов наружного сфинктера в хирургии нижеампулярного рака прямой кишки. Хирургия 2008;9:10–5. [Vorobyev G.I., Shelygin Yu.A., Eroпкиn P.V. et al. Proctectomy with preservation of external sphincter elements in surgery of rectal lower ampulla cancer. Khirurgiya = Surgery 2008;9:10–5. (In Russ.)].
9. Enker W.E. Total mesorectal excision – the new golden standard of surgery for rectal cancer. Ann Med 1997;29(2):127–33.
10. Heald R.J., Moran B.J., Ryall R.D. et al. Rectal cancer: the Basingstoke experience of total mesorectal excision, 1978–1997. Arch Surg 1998;133(8):894–9.
11. Jehle E.C., Haehnel T., Starlinger M.J., Becker H.D. Level of the anastomosis does not influence functional outcome after anterior rectal resection for rectal cancer. Am J Surg 1995;169(1):147–52.
12. Guillou P.J., Quirke P., Thorpe H. et al. Short-term endpoints of conventional versus laparoscopic-assisted surgery in patients with colorectal cancer (MRC CLASICC trial) multicentre, randomised controlled trial. Lancet 2005;365(9472):1718–26.
13. Kang S.B., Park J.W., Jeong S.Y. et al. Open versus laparoscopic surgery for mid or low rectal cancer after neoadjuvant chemoradiotherapy (COREAN trial): short-term outcomes of an open-label randomised controlled trial. Lancet Oncol 2010;11(7):637–45.
14. van der Pas M.H., Haglund E., Cuesta M.A. et al. Laparoscopic versus open surgery for rectal cancer (COLOR II): short-term outcomes of a randomised, phase 3 trial. Lancet Oncol 2013;14(3):210–8.
15. Jeong S., Park J., Nam B. et al. Open versus laparoscopic surgery for mid-rectal or low-rectal cancer after neoadjuvant chemoradiotherapy (COREAN trial): survival outcomes of an open-label, non-inferiority, randomised controlled trial. Lancet Oncol 2014;15(7):767–74.
16. Green B., Marshall H., Collinson F. et al. Long-term follow-up of the Medical Research Council CLASICC trial of conventional versus laparoscopically assisted resection in colorectal cancer. Br J Surg 2013;100(1):75–82.
17. Reybard J.F. Mémoire sur une tumeur cancéreuse affectant l'illiaque du colon: ablation de la tumeur et de l'intestin. Bull Acad Roy Méd 1833;2.
18. Петров Б.А. Абдоминальная резекция прямой кишки. В кн.: Труды Института скорой помощи им. Склифосовского. М.: Медгиз, 1943. С. 256–64. [Petrov B.A. Abdominal proctectomy. In book: Treatises of Sklifasovsky Ambulance Institute. Moscow: Medgiz, 1943. Pp. 256–64. (In Russ.)].
19. Dixon C.F. Anterior resection for malignant lesions of the upper part of the rectum and lower part of the sigmoid. Ann Surg 1948;128(3):425–42.
20. Лыткин М.И., Клур В.Ю., Чалисов И.А. Сравнительная оценка проксимальных резекций по поводу рака прямой кишки. Вестник хирургии 1989;8:38–42. [Lytkin M.I., Klur V.Yu., Chalisov I.A. Comparative assessment of proximal resections made for rectal cancer. Vestnik khirurgii = Herald of Surgery 1989;8:38–42. (In Russ.)].
21. Polglase A.L., McMurrick P.J., Tremayne A.B., Bhathal P.S. Local recurrence after curative anterior resection with principally blunt dissection for carcinoma of the rectum and rectosigmoid. Dis Colon Rectum 2001;44(7):947–54.
22. Lee M.R., Hong C.W., Yoon S.N. et al. Risk factors for anastomotic leakage after resection for rectal cancer. Hepatogastroenterology 2006;53(71):682–6.
23. Law W.I., Chu K.W., Ho J.W., Chan C.W. Risk factors for anastomotic leakage after low anterior resection with total mesorectal excision. Am J Surg 2000;179(2):92–6.
24. Peeters K.C., Tollenaar R.A., Marijnen C.A. et al. Risk factors for anastomotic failure after total mesorectal excision of rectal cancer. Br J Surg 2005;92(2):211–6.
25. Wang L., Gu J. Risk factors for symptomatic anastomotic leakage after low anterior resection for rectal cancer with 30 Gy/10 f/2 w preoperative radiotherapy. World J Surg 2010;34(5):1080–5.
26. Shiomi A., Ito M., Maeda K. et al. Effects of a diverting stoma on symptomatic anastomotic leakage after low anterior resection for rectal cancer: a propensity score matching analysis of 1,014 consecutive patients. J Am Coll Surg 2015;220(2):186–94.
27. Хубезов Д.А. Выбор методики и границ лапароскопической передней резекции прямой кишки. Автореф. дис. ... д-ра мед. наук. Рязань, 2009. [Khubezov D.A. Choice of methods and limits of laparoscopic anterior resection of rectum. Authors abstract of thesis of ... doctor of medical sciences. Ryazan, 2009. (In Russ.)].
28. Царьков П.В., Тулина И.А. Некоторые спорные вопросы истории развития хирургии рака прямой кишки. Хирургия. Журнал им. Н.И. Пирогова 2012;1:53–57. [Tsarkov P.V., Tulina I.A. Several outstanding issues of rectal surgery development. Khirurgiya. Zhurnal im N.I. Pirogova = Surgery. N.I. Pirogov Journal 2012;1:53–57. (In Russ.)].
29. Rubin F., Douard R., Wind P. The functional outcomes of coloanal and low colorectal anastomoses with reservoirs after low rectal cancer resections. Am Surg 2014;80(12):1222–9.
30. Rink A.D., Haaf F., Knupper N., Vestweber K.H. Prospective randomised trial comparing ileocaecal interposition and colon-J-pouch as rectal replacement after total mesorectal excision. Int J Colorectal Dis 2007;22:2:153–60.
31. Hamel C.T., Metzger J., Curti G. et al. Ileocecal reservoir reconstruction after total mesorectal excision: functional results of the long-term follow-up. Int J Colorectal Dis 2004;19(6):574–9.
32. Hochenegg J. Die sakrale methode der extirpation von mastdaimkrebsen nach Prof. Kraske. Wien Klin Wochensh 1888;1:254.
33. Bacon H.E. Evaluation of sphincter muscle preservation and reestablishment of continuity in the operative treatment of rectal and sigmoidal cancer. Surg Gynecol Obstet 1945;81:113.
34. Schumpelick V., Braun J. Intersphincteric rectum resection with radical mesorectum excision and colo-anal anastomosis Chirurg 1996;67(2):110–20.
35. Pavlidis T.E., Pavlidis E.T., Sakantamis A.K. The role of intersphincteric resection in very low rectal cancer. Letter to the Editor. Society of surgical oncology.
36. Панкратов И.В., Клоков С.С., Кошель А.П. Способ выбора оперативного вмешательства при низком раке прямой кишки. 3-й съезд хирургов Сибири и Дальнего Востока. Томск, 2009. С. 113–4. [Pankratov I.V., Klokov S.S., Koshel A.P. Surgery choice method at lower rectum cancer.



- 3<sup>rd</sup> Congress of surgeons of Siberia and Far East. Tomsk, 2009. Pp. 113–4. (In Russ.).
37. Чеканов М.Н., Штофин С.Г., Якушенко В.К. Интерсфинктерная интрапуборектальная резекция в хирургии дистального прямокишечного рака. Новый хирургический архив 2001;1(1). [Chekanov M.N., Shtofin S.G., Yakushenko V.K. Intersphincter intrapuborectalis resection in surgery of distal rectal cancer. *Novyi khirurgicheskiy arkhiv = New Surgery Archive* 2001;1(1). (In Russ.)].
38. Щепотин И.Б., Колесник Е.А., Приймак В.В. Эволюция сфинктер-сохраняющей хирургии у больных раком нижнеампулярного отдела прямой кишки. Клиническая онкология 2013;4:16–20. [Schepotin I.B., Kolesnik E.A., Priymak V.V. Evolution of sphincter-preserving surgery in patients with cancer of rectal lower ampulla. *Klinicheskaya onkologiya = Clinical Oncology* 2013;4:16–20. (In Russ.)].
39. Denost Q., Adam J.P., Pontallier A. et al. Laparoscopic total mesorectal excision with coloanal anastomosis for rectal cancer. *Ann Surg* 2015;261(1):138–43.
40. Bretagnol F., Rullier E., Couderc P. et al. Technical and oncological feasibility of laparoscopic total mesorectal excision with pouch coloanal anastomosis for rectal cancer. *Colorectal Dis* 2003;5(5):451–3.
41. Расулов А.О., Мамедли З.З., Кулушев В.М. и др. Лапароскопическая интерсфинктерная брюшно-анальная резекция прямой кишки по поводу нижнеампулярного рака с трансанальным удалением препарата, формированием толстокишечного J-образного резервуара и колоанального анастомоза. Эндоскопическая хирургия 2014;20(1):42–7. [Rasulov A.O., Mamedli Z.Z., Kulushev V.M. et al. Laparoscopic intersphincter abdominoanal resection of rectum for rectal lower ampulla cancer with transanal resection of surgical specimen, formation of colonic J-pouch and coloanal anastomosis. *Endoskopicheskaya khirurgiya = Endoscopic Surgery* 2014;20(1):42–7. (In Russ.)].
42. Benoist S., Panis Y., Boleslawski E. et al. Functional outcome after coloanal versus low colorectal anastomosis for rectal carcinoma. *J Am Coll Surg* 1997;185(2):114–9.
43. Hiranyakas A., Ho Y.H. Laparoscopic ultralow anterior resection versus laparoscopic pull-through with coloanal anastomosis for rectal cancers: a comparative study. *Am J Surg* 2011;202(3):291–7.