

Непосредственная эффективность предоперационной химиотерапии при метастазах колоректального рака в печени

Е.В. Черноглазова¹, Г.В. Вышинская¹, С.Л. Гуторов¹, И.В. Сагайдак²,
А.Н. Поляков², Я.В. Вишневская³, Ю.И. Патютко², М.Р. Личиницер¹

¹Отделение химиотерапии и комбинированных методов лечения злокачественных опухолей;

²хирургическое отделение опухолей печени и поджелудочной железы;

³патологоанатомическое отделение ФГБУ РОНЦ им. Н.Н. Блохина РАМН, Москва

Контакты: Екатерина Валерьевна Черноглазова ev-onco@mail.ru

Введение. В настоящее время резекция печени является единственным методом, позволяющим вместе с химиотерапией (ХТ) потенциально достичь излечения больных колоректальным раком (КРР) с изолированными резектабельными метастазами в печени. Предоперационная ХТ позволяет повысить резектабельность метастазов в печени и оценить химиочувствительность опухоли.

Материалы и методы. С 2006 по 2011 г. в исследование включено 60 больных КРР с потенциально резектабельными метастазами в печени. Всем больным проведена предоперационная ХТ с включением фторпиримидинов и оксалиплатина или иринотекана; средняя продолжительность лечения составила $3,6 \pm 0,11$ мес. После завершения лекарственной терапии выполнена резекция печени: гемигепатэктомия – 29 (48,3 %) больным; расширенная гемигепатэктомия – 11 (18,3 %) и экономные резекции – 20 (33,4 %) больным. Для анализа эффективности предоперационной ХТ оценена выраженность лечебного патоморфоза в метастазах печени.

Результаты. Объективный эффект предоперационной ХТ установлен у 33 (55 %) больных. Стабилизация заболевания отмечена в 23 (38,3 %) случаях. Максимальный эффект предоперационной ХТ достигнут у больных с билобарным поражением печени, получавших комбинации с оксалиплатином, – в 23 (63,9 %) случаях. Оценены побочные эффекты 334 курсов предоперационной ХТ. В большинстве случаев нежелательные явления были клинически незначимы. Побочные эффекты III–IV степени сопровождали 18 (5,4 %) курсов лечения у 12 (20 %) больных. У 52 (86,7 %) больных выполнены R0-резекции; у 8 больных – R1 ($n = 5$) и R2 ($n = 3$) резекции метастазов. В послеоперационном периоде летальных исходов не отмечено. При морфологическом исследовании у 55/60 (91,7 %) больных выявлены признаки лечебного патоморфоза. Патоморфоз I степени отмечен в 17 (28,3 %) случаях; II степени – в 14 (23,3 %) случаях; III степени – в 20 (33,3 %) и IV степени – в 4 (6,8 %). При частичном эффекте патоморфоз III–IV степени отмечен в 63,6 %; при стабилизации – в 13 % ($p = 0,01$).

Выводы. Предоперационная ХТ как этап комбинированного лечения больных КРР продемонстрировала наибольшую эффективность при билобарных метастазах в печени. Подтверждена безопасность двухкомпонентных режимов ХТ. Степень лечебного патоморфоза достоверно коррелировала с эффективностью предоперационной ХТ.

Ключевые слова: метастазы колоректального рака в печени, предоперационная химиотерапия, лечебный патоморфоз

Preoperative chemotherapy for colorectal cancer liver metastases: short-term results

E.V. Chernoglazova¹, G.V. Vyshinskaya¹, S.L. Gutorov¹, I.V. Sagaydak²,
A.N. Polyakov², Ya.V. Vishnevskaya³, Yu.I. Patyutko², M.R. Lichinitser¹

¹Department of Combined Methods of Treatment,

²Department of Liver and Pancreatic Tumor Surgery,

³Pathology Department FSBI N.N. Blokhin Russian Cancer Research Center, Russian Academy of Medical Sciences, Moscow

Background. At present liver resection combined with chemotherapy is the only treatment for isolated resectable colorectal cancer liver metastases that potentially can achieve cure. Effective preoperative chemotherapy allows us to evaluate chemoresponsiveness of the tumor and increase metastases resectability.

Materials and methods. Between 2006 and 2011, 60 patients with potentially resectable colorectal cancer liver metastases were included in the study. All patients received preoperative oxaliplatin- or irinotecan-based chemotherapy; average duration of treatment was 3.6 ± 0.11 months. Liver resection was performed after chemotherapy: 29 (48.3 %) pts underwent hemihepatectomy, 11 (18.3 %) pts – extended hemihepatectomy and 20 (33.4 %) pts – segmentectomy. Pathologic response in liver metastases was assessed to analyze efficacy of preoperative chemotherapy.

Results. Objective response to preoperative chemotherapy was observed in 33 (55 %) pts. 23 (38.3 %) patients had stable disease. The maximum effect of preoperative chemotherapy was achieved in patients with bilobar liver metastases, receiving combination with oxaliplatin – in 23 (63.9 %) cases. Side effects of 334 cycles of preoperative chemotherapy were assessed. In most cases, adverse events were not clinically significant. Side effects of grade III/IV in 18 (5.4 %) cycles were observed in 12 (20 %) patients. 52 (86.7 %) patients underwent R0-resections; 8 pts had R1 ($n = 5$) and R2 ($n = 3$) resections of metastases. There were no postoperative deaths. Pathologic response was observed in 55/60 (91.7 %) cases: grade I was seen in 17 (28.3 %) cases; grade II – in 14 (23.3 %); grade III – in 20 (33.3 %) and grade IV – in 4 (6.8 %) cases. Pathologic response of grade III/IV occurred in 63.6 % patients with partial treatment response and 13 % pts – with stable disease ($p = 0.01$).

Conclusions. Highest efficacy of preoperative chemotherapy in combined treatment of colorectal cancer was achieved in patients with bilobar liver metastases. Safety of two-component chemotherapy regimens was confirmed. This study presents significant correlation between preoperative chemotherapy efficacy and pathologic response in liver metastases.

Key words: colorectal cancer liver metastases, preoperative chemotherapy, pathologic response

Введение

Колоректальный рак (КРР) занимает лидирующие позиции по заболеваемости и смертности от злокачественных опухолей в мире. В России в 2009 г. зарегистрировано 57363 новых случая КРР, 38343 больных умерли по этой причине [1]. На момент постановки диагноза метастазы в печени выявляются у 15–25 % больных, и у 35–50 % – в различные сроки после удаления первичной опухоли [2].

В настоящее время резекция печени как этап комбинированной терапии позволяет потенциально достичь излечения больных КРР с метастазами в печени. Современными критериями резектабельности являются: сохранение не менее 30 % паренхимы печени, сформированной по крайней мере 2 смежными сегментами, с адекватным желчеотведением и сосудистым кровоснабжением [3, 4].

Предоперационная химиотерапия (ХТ) позволяет повысить радикальность операции за счет уменьшения размеров метастазов и эрадикации микрометастазов. Кроме того, оценка лечебного патоморфоза в опухоли делает выбор послеоперационной тактики более обоснованным.

Ряд исследований показал преимущество периоперационной ХТ при резектабельных метастазах КРР в печени. В исследовании EORTC 40983 было показано, что проведение ХТ FOLFOX в течение 3 мес до и после операции достоверно увеличило 3-летнюю безрецидивную выживаемость на 9,2 % и снизило риск рецидива на 27 % в сравнении с только хирургическим лечением ($p = 0,025$) [5]. В метаанализе 2012 г., включившем данные 3 рандомизированных исследований, установлено, что системная ХТ в дополнение к удалению метастазов достоверно улучшала выживаемость без прогрессирования (HR 0,75; $p = 0,003$) и безрецидивную выживаемость больных (HR 0,71; $p = 0,001$) [6].

Однако ряд авторов не разделяют мнение о целесообразности предоперационной ХТ у всех больных КРР с резектабельными метастазами в печени, необходим индивидуальный подход. В частности, по данным D. Zhu et al., двухкомпонентная предоперационная ХТ в сравнении с только адъювантной терапией улучшала выживаемость больных КРР с резектабельными метастазами в печени только при наличии у них факторов неблагоприятного прогноза: распространенность первичной опухоли T4; число метастазов в печени ≥ 4 ; размер метастаза ≥ 5 см и уровень раково-эмбрионального антигена (РЭА) ≥ 5 нг/мл. У больных,

имеющих одновременно 3–4 фактора риска, 5-летняя общая выживаемость составила 39 % при использовании предоперационной ХТ и 33 % в группе с только адъювантным лечением ($p = 0,028$) [7].

В доступной литературе вопрос о корреляции между лечебным патоморфозом и эффективностью предоперационной ХТ, а также выживаемостью больных недостаточно освещен [8, 9]. Некоторые авторы, в частности S. Benoist et al., не выявили взаимосвязи между степенью лечебного патоморфоза и объективным эффектом [8]. В настоящее время роль и значение предоперационной ХТ в комбинированном лечении больных КРР с метастазами в печени не полностью определены, многие вопросы не решены или спорны, что требует дальнейших разработок.

Материалы и методы

В настоящее исследование в период с 2006 по 2011 г. включены 60 больных КРР с метастазами в печени в возрасте от 27 до 75 лет. Все больные имели морфологически верифицированный диагноз аденокарциномы толстой кишки после удаления первичной опухоли и ранее по поводу диссеминированной болезни лечения не получали. Метастазы в печени соответствовали следующим критериям резектабельности: сохранение не менее 25 % паренхимы печени, сформированной по крайней мере 2 смежными сегментами, с адекватным желчеотведением и сосудистым кровоснабжением. Двое (3,3 %) больных имели резектабельные внепеченочные метастазы: один – солитарный очаг в S₁₀ правого легкого; другой – рецидив в малом тазу.

У большинства больных (75 %) был диагностирован первично метастатический процесс, и в плане комбинированного лечения на 1-м этапе выполнено удаление первичной опухоли. У 15 (25 %) пациентов метастазы в печени были выявлены после резекции кишки в сроки от 6 до 63 мес, в среднем через $24 \pm 4,5$ мес. По данным морфологического исследования преобладала умеренно дифференцированная аденокарцинома (70 %); высоко- и низкодифференцированные варианты встречались значительно реже (13,4 и 8,3 % соответственно). Адъювантная ХТ, завершенная более 6 мес до выявления метастазов, была проведена у 9 больных. В большинстве случаев (68,3 %) отмечено билобарное поражение печени. Размеры метастазов варьировали от 0,3 до 14,5 см, а число метастазов от 1 до 15 (в среднем – $4,7 \pm 0,4$). На момент включения в исследование все больные имели удовлетворительное состояние

Таблица 1. Характеристика больных (n = 60)

Показатель	n (%)
Мужчины: женщины	27: 33
Средний возраст, лет	59 (27–75)
Локализация первичной опухоли: прямая кишка толстая кишка	20 (33,3) 40 (66,7)
Лечение первичной опухоли: только операция операция + адъювантная ХТ операция + лучевая терапия ± ХТ	48 (80) 7 (11,7) 5 (8,3)
Степень дифференцировки опухоли: высокая умеренная низкая разная	8 (13,4) 42 (70) 5 (8,3) 5 (8,3)
Время от операции до выявления метастазов в печени, мес: < 3 (синхронно) ≥ 3	45 (75) 15 (25)
Локализация метастазов в печени: в обеих долях в одной доле	41 (68,3) 19 (31,7)
Число метастазов в печени: ≤ 4 ≥ 5	27 (45) 33 (55)
Исходный уровень РЭА, нг/мл: ≤ 5 > 5 нет данных	12 (20) 44 (73,3) 4 (6,7)

(ECOG 0–1), нормальные показатели функции кроветворения, печени и почек, отсутствовала серьезная сопутствующая патология. Характеристика больных представлена в табл. 1.

В плане комбинированного лечения всем больным проведена предоперационная ХТ в среднем в течение $3,6 \pm 0,11$ мес и хирургическое лечение. У 54 из 60 (90 %) включенных в исследование больных проведена предоперационная ХТ с включением фторпиримидинов и оксалиплатина (XELOX, CAPOX, FOLFOX); остальные 6 (10 %) больных получили режим FOLFIRI. Эффект ХТ оценивали по данным компьютерной томографии, каждые 6–8 нед лечения в соответствии с критериями RECIST [10]. Выраженность нежелательных явлений определяли по шкале токсичности NCI CTCAE, версия 4.0 (2009 г.).

После завершения лекарственной терапии всем 60 пациентам выполнена резекция печени различного объема. Предпочтение отдавали анатомическим резекциям печени с выделением и перевязкой сосудистой ножки. Чаще других выполнялась гемигепатэктомия – в 29 (48,3 %) из 60 случаев. У 11 (18,3 %) пациентов проведена расширенная правосторонняя гемигепатэктомия, при которой единым блоком удаляли всю пра-

Таблица 2. Виды обширных резекций печени

Вид	Объем резекции, n (%)	
	Гемигепатэктомия	Расширенная гемигепатэктомия
Правосторонняя	18 (62,1)	11 (100)
Левосторонняя	11 (37,9)	–
Всего	29 (100)	11 (100)

вую долю с IV сегментом печени. Распределение пациентов по характеру обширных резекций печени продемонстрировано в табл. 2. При билобарном метастатическом поражении печени после выполнения правосторонней гемигепатэктомии у 19 (47,5 %) из 40 больных проведены вмешательства на контрлатеральной доле печени. Преобладали резекции печени – у 17 больных, радиочастотная термоабляция очагов выполнена 1 и криодеструкция – еще 1 больному.

Экономные резекции печени выполнены 20 (33,3 %) пациентам. При технической возможности, в 15 случаях, предпочтение отдавали сегменториентированным операциям. Необходимо отметить, что резекция обеих долей печени в процессе сегменториентированных вмешательств выполнена 7 (46,7 %) больным. В 1 случае после бисегментэктомии печени II–III и VI–VII проведена радиочастотная термоабляция метастаза в VIII сегменте печени.

Двое больных имели резектабельные внепеченочные метастазы. Одному из них одновременно с бисегментэктомией печени VI–VII выполнено удаление рецидива в малом тазу с последующим криво воздействием на ложе удаленной опухоли. У другого пациента в связи с метастазом в X сегменте правого легкого через 3 нед после бисегментэктомии печени II–III проведена торакоскопическая нижняя лобэктомия справа.

Тактика послеоперационного ведения разрабатывалась в зависимости от первичной распространенности болезни, непосредственного ответа на ХТ, степени выраженности лечебного патоморфоза. Большинство (76,7 %) больных в послеоперационном периоде получили профилактическую ХТ, в среднем в течение $2,98 \pm 0,16$ мес.

В рамках настоящего исследования у всех 60 больных проведено морфологическое исследование операционного материала после резекции печени. Макропрепарат рассекали в продольном и поперечном направлениях с шагом 5 ± 2 мм, параллельно проводя маркировку всех метастазов по сегментам печени. Опухолевые узлы до 2 см в диаметре исследовались тотально. Для анализа эффективности предоперационной ХТ оценена выраженность лечебного патоморфоза в соответствии с классификацией Г.А. Лавниковой – Е.Ф. Лушниковой [11]. Степень лечебного патоморфоза при множественном метастатическом

поражении печени определяли по среднему проценту повреждений в опухолях. Важным морфологическим критерием радикальности хирургического вмешательства являлась оценка состояния края резекции печени, которая проводилась согласно классификации, принятой AJCC [12].

Результаты

У всех больных изучены эффективность и безопасность предоперационной ХТ с включением фторпиримидинов и оксалиплатина (XELOX, CAPOX, FOLF-FOX) или иринотекана (FOLFIRI). Общее число курсов ХТ составило 334. Объективный ответ отмечен в 33 (55 %) случаях. Стабилизация заболевания в среднем в течение $3,5 \pm 0,16$ мес установлена в 23 (38,3 %) случаях, причем в 10 (43,5 %) из них отмечено уменьшение размеров измеряемых очагов в среднем на 21,4 %. Максимальный эффект предоперационной ХТ достигнут у больных с билобарным поражением печени, получавших комбинации с оксалиплатином, – в 23 (63,9 %) случаях.

Повышенный уровень РЭА до начала предоперационной ХТ имели 44 (73,3 %) больных. Успех предоперационной ХТ сопровождался снижением уровня РЭА у всех 24 больных с объективным эффектом и у 11 (64,7 %) из 17 больных со стабилизацией. Необ-

ходимо отметить, что при частичной регрессии метастазов в 10 случаях отмечена нормализация маркера (табл. 3).

У 60 больных оценены побочные эффекты 334 курсов предоперационной ХТ: 220 курсов в режимах XELOX и CAPOX ($n = 45$); + 72 курсов FOLFOX ($n = 9$) и 42 курсов FOLFIRI ($n = 6$). В большинстве случаев нежелательные явления были клинически незначимы и не превышали I–II степени. Побочные эффекты III–IV степени сопровождали 18 (5,4 %) курсов лечения у 12 (20 %) больных. Наибольшее клиническое значение имели нейтропения, диарея и ладонно-подошвенный синдром. Случаев прекращения ХТ в связи с неприемлемой токсичностью не отмечено. Нежелательные явления не повлияли на сроки проведения хирургического вмешательства.

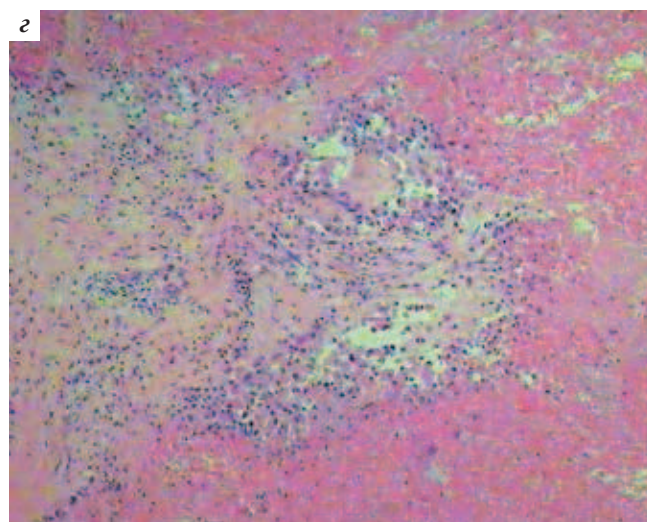
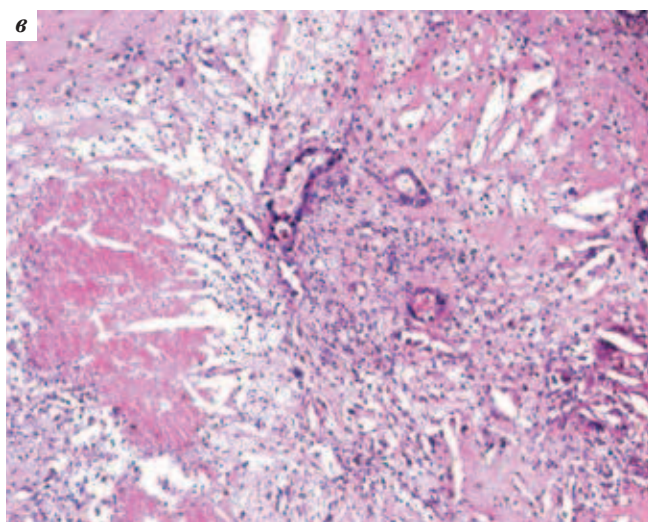
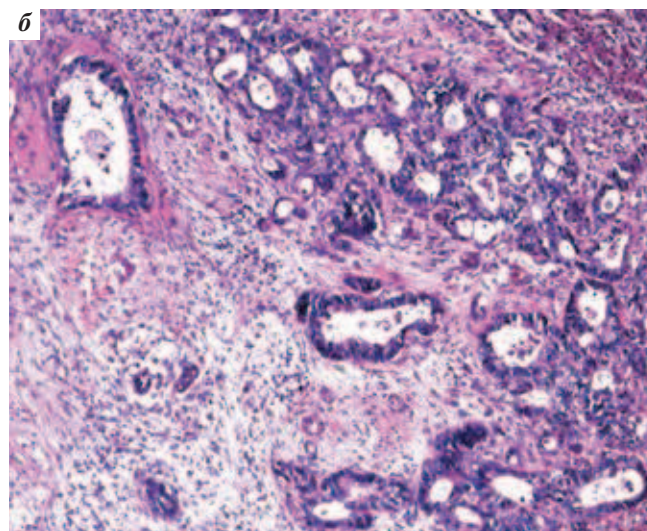
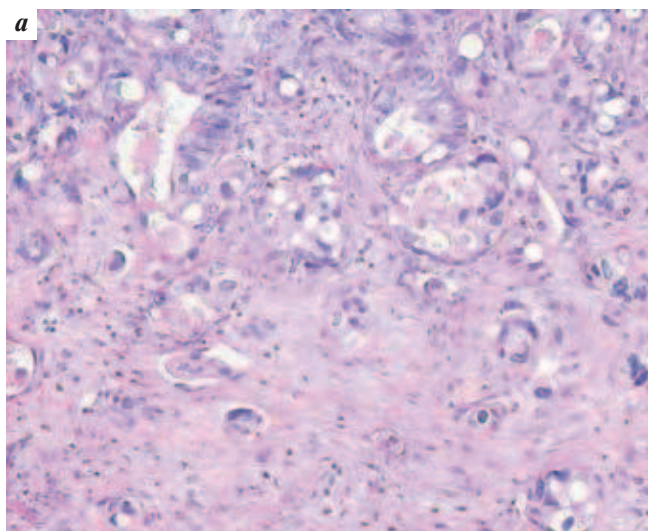
Эффективная предоперационная ХТ у 52 (86,7 %) больных позволила провести R0-резекцию метастазов. У остальных 8 больных выполнена R1 ($n = 5$) и R2 ($n = 3$) резекции. У 40 (66,7 %) больных послеоперационный период протекал гладко. Остальные 20 (33,3 %) больных имели осложнения, среди которых наибольшее клиническое значение имели: печеночная недостаточность, билиарные осложнения (желчные свищи, биломы), развитие гематом и абсцессов в области резекции. Характер и частота нежелательных явлений

Таблица 3. Динамика РЭА и эффективность предоперационной ХТ

Эффект ХТ	Динамика РЭА ($n = 41$)			
	Нормализация РЭА	Снижение РЭА ≥ 50 %	Снижение РЭА < 50 %	Повышение РЭА
Частичный ответ ($n = 24$)	10	13	1	–
Стабилизация ($n = 17$)	–	8	5	4

Таблица 4. Послеоперационные осложнения в зависимости от объема резекции печени

Осложнение	Частота осложнений в зависимости от объема операции		Всего
	Обширные резекции ($n = 40$)	Экономные резекции ($n = 20$)	
Печеночная недостаточность	7 (17,5 %)	1 (5 %)	8 (13,3 %)
Билиарные осложнения	6 (15 %)	1 (5 %)	7 (11,7 %)
Гематома	2 (5 %)	1 (5 %)	3 (5 %)
Кровотечение	2 (5 %)	–	2 (3,3 %)
Абсцесс	3 (7,5 %)	–	3 (5 %)
Нагноение послеоперационной раны	2 (5 %)	–	2 (3,3 %)
Панкреатит	2 (5 %)	–	2 (3,3 %)
Пневмония	1 (2,5 %)	1 (5 %)	2 (3,3 %)
Аритмия	–	1 (5 %)	1 (1,7 %)



Лечебный патоморфоз в метастазах аденокарциномы толстой кишки в печени: а – I ст.: дистрофия отдельных клеток; очаги фиброза, склероза; гематоксилин-эозин (г-э), ув. × 10; б – II ст.: более выраженные дистрофические изменения и склероз; г-э, ув. × 20; в – III ст.: преобладание некроза и склероза; единичные структуры опухоли; г-э, ув. × 20; г – IV ст. (полное исчезновение опухоли): тотальный некроз с зоной фиброза; г-э, ув. × 5

в зависимости от объема резекции представлены в табл. 4. Летальных исходов не отмечено.

Необходимо отметить большую частоту послеоперационных осложнений у больных с обширными, в сравнении с экономными, резекциями печени (40 против 20 % соответственно; $p = 0,02$), что объясняется большим объемом операции. Полученные результаты сопоставимы с литературными данными, согласно которым частота послеоперационных осложнений варьирует от 16 до 47 % [13–15].

Для анализа эффективности предоперационной ХТ оценена выраженность лечебного патоморфоза в метастазах печени. У 55/60 (91,7 %) больных выявлены признаки лечебного патоморфоза. Слабый патоморфоз I степени отмечен в 17 (28,3 %) случаях; II степени – в 14 (23,3 %) случаях; III степени – в 20 (33,3 %) и IV степени – в 4 (6,8 %) (см. рисунок).

Таблица 5. Степень лечебного патоморфоза и эффективность предоперационной ХТ

Степень лечебного патоморфоза	Эффект ХТ		
	Частичный ответ (n = 33)	Стабилизация (n = 23)	Прогрессирование (n = 4)
0	–	2 (8,7 %)	3 (75 %)
I	4 (12,1 %)	12 (52,2 %)	1 (25 %)
II	8 (24,3 %)	6 (26,1 %)	–
III	17 (51,5 %)	3 (13 %)	–
IV	4 (12,1 %)	–	–

У 5 (8,3 %) больных не было признаков лечебного патоморфоза.

Проанализирована степень лечебного патоморфоза в зависимости от достигнутого эффекта предоперационной ХТ (табл. 5).

В работе установлена статистически значимая корреляция между степенью лечебного патоморфоза и эффективностью предоперационной ХТ. При частичном эффекте патоморфоз III–IV степени отмечен в 63,6 % случаев; при стабилизации – в 13 % ($p = 0,01$). Прогрессирование заболевания на фоне предоперационной ХТ установлено у 4 (6,7 %) больных: в опухоли у 3 из них признаков патоморфоза не отмечено; в 1 случае – патоморфоз I степени.

Заключение

Таким образом, применение двухкомпонентных режимов предоперационной ХТ у 60 больных КРР с метастазами в печени продемонстрировало высокую частоту объективных эффектов (55 %); стабилизация отмечена в 38,3 % случаях. При билобарных метастазах в печени и использовании оксалиплатин-содержащих

режимов частичная регрессия составила 63,9 %. Побочные явления в большинстве случаев были клинически незначимы.

В работе подтверждена описанная при метастатическом КРР прямая корреляция между эффективностью ХТ и уровнем РЭА [4]. Целесообразна динамическая оценка РЭА на фоне предоперационной ХТ, которая может служить маркером химиочувствительности опухоли.

После предоперационной ХТ R0-резекции выполнены в 86,7 % случаев, при этом одномоментные вмешательства на обеих долях печени – в 48,3 %. Не выявлено влияния предоперационной ХТ на частоту послеоперационных осложнений. Летальных исходов не отмечено.

Степень лечебного патоморфоза достоверно коррелировала с эффективностью предоперационной ХТ. При частичном эффекте патоморфоз III–IV степени отмечен в 63,6 % случаев; при стабилизации – в 13 % ($p = 0,01$).

ЛИТЕРАТУРА

1. Давыдов М.И. и Аксель Е.М. Статистика злокачественных новообразований в России и странах СНГ в 2009 г. Вестник РОНЦ им. Н.Н. Блохина РАМН 2011;22(3), прил. 1.
2. Jemal A., Bray F., Center M.M. et al. Global cancer statistics. *CA Cancer J Clin* 2011;61(2):69–90.
3. Pawlik T.M., Schulick R.D., Choti M.A. Expanding criteria for resectability of colorectal liver metastases. *Oncologist* 2008;13(1):51–64.
4. Schmoll H.J., Van Cutsem E., Stein A. et al. ESMO Consensus Guidelines for management of patients with colon and rectal cancer. A personalized approach to clinical decision making. *Ann Oncol* 2012 Oct;23(10):2479–516.
5. Nordlinger B., Sorbye H., Glimelius B. et al. Perioperative chemotherapy with FOLFOX4 and surgery vs. surgery alone for resectable liver metastases from colorectal cancer (EORTC Intergroup Trial 40983): a randomized controlled trial. *Lancet* 2008;371:1007–16.
6. Ciliberto D., Prati U., Roveda L. et al. Role of systemic chemotherapy in the management of resected or resectable colorectal liver metastases: a systematic review and meta-analysis of randomized controlled trials. *Oncol Rep* 2012 Jun;27(6):1849–56.
7. Zhu D., Zhong Y., Wei Y. et al. Effect of neoadjuvant chemotherapy in patients with resectable colorectal liver metastases. *PLoS One* 2014 Jan 21;9(1):e86543.
8. Benoist S., Brouquet A., Penna C. et al. Complete response of colorectal liver metastases after chemotherapy: does it mean cure? *J Clin Oncol* 2006 Aug 20;24(24):3939–45.
9. Gaujoux S., Goéré D., Dumont F. et al. Complete radiological response of colorectal liver metastases after chemotherapy: what can we expect? *Dig Surg* 2011;28(2):114–20.
10. Therasse P., Arbuck S.G., Eisenhauer E.A. et al. New guidelines to evaluate the response to treatment in solid tumors. European Organization for Research and Treatment of Cancer, National Cancer Institute of the United States, National Cancer Institute of Canada. *J Natl Cancer Inst* 2000;92(3):205–16.
11. Патолого-анатомическая диагностика опухолей человека. Руководство для врачей в 2 томах под ред. Н.А. Краевского, А.В. Смольяникова, Д.С. Саркисова. М.: Медицина, 1993. С. 134–135.
12. American Joint Committee on Cancer. Colon and rectum. In: *AJCC Cancer Staging Manual*. 6th ed. New York: Springer, 2002. P. 113–124.
13. Патютко Ю.Т., Сагайдак И.В., Котельников А.Г. и др. Резекция печени: современные технологии при опухолевом поражении. *Анналы хирургической гепатологии* 2010;15(2):10–7.
14. Karoui M., Penna C., Amin-Hashem M. et al. Influence of preoperative chemotherapy on the risk of major hepatectomy for colorectal liver metastases. *Ann Surg* 2006;243:1–7.
15. Aloia T.A., Vauthey J.N., Loyer E.M. et al. Resection of colorectal liver metastases. *Arch Surg* 2006;141:460–7.