

Сфинктеросохраняющее лечение гастроинтестинальной стромальной опухоли прямой кишки нижеампулярной локализации: клиническое наблюдение

Ю.А. Барсуков, Р.И. Тамразов, Ж.М. Мадьяров, С.С. Гордеев,
Д.В. Кузьмичев, В.М. Кулушев, Х.Э. Джумабаев

ФГБНУ «РОНЦ им. Н.Н. Блохина», Москва

Контакты: Расим Ильхамович Тамразов rasim-t@mail.ru

В статье отражена статистика, вопросы диагностики и лечения крайне редкой нозологической формы — гастроинтестинальной стромальной опухоли прямой кишки. Представлено клиническое наблюдение пациента с данной патологией, которому была выполнена сфинктеросохраняющая операция при нижеампулярной локализации процесса, а также возможности послеоперационной морфологической диагностики.

Ключевые слова: гастроинтестинальная стромальная опухоль, сфинктеросохраняющие операции, иммуногистохимическое исследование

Sphincter-sparing treatment for a gastrointestinal stromal tumor of the lower rectal ampulla: a clinical case

*Yu. A. Barsukov, R. I. Tamrazov, Zh. M. Madyarov, S. S. Gordeyev,
D. V. Kuzmichev, V. M. Kulushev, Kh. E. Dzhumabayev*

N. N. Blokhin Russian Cancer Research Center, Moscow

The article describes statistics, issues of diagnosis and treatment of rare type of tumors — gastrointestinal stromal tumor. Presented case report of the patient with this tumor in low rectum, which was treated with sphincter saving operation. Also shows the possibility of postoperative morphological diagnosis.

Key words: gastrointestinal stromal tumor, sphincter-preserving surgery, immunohistochemical study

Введение

Гастроинтестинальные стромальные опухоли (ГИСО, или GIST в англоязычной литературе) составляют 1 % от всех новообразований желудочно-кишечного тракта, однако среди сарком количество их достигает 80 %. В США ежегодно регистрируется 3–4 тыс. подобных случаев, что составляет 0,32 на 100 тыс. населения (0,34 — у мужчин и 0,31 — у женщин) или 15–20 случаев на 1 млн общей популяции. Заболеваемость в Европейских странах находится примерно на таком же уровне. Так, в Швеции заболеваемость составляет 14,5 на 1 млн, в Голландии — 12,7 на 1 млн, в Исландии — 11 на 1 млн жителей [1].

В России точных данных о заболеваемости нет и, как правило, опухоли диагностируются в специализированных клиниках или случайно при вскрытии по поводу других заболеваний. Средний возраст заболевших составляет 60 лет, 3-летняя выживаемость таких больных достигает 70–75 %, 5-летняя выживаемость больных после хирургического лечения варьирует от 35 до 65 % [2]. ГИСО могут развиваться в любом отделе пищеварительного тракта, но с разной частотой: наиболее часто в желудке — 60 %; в тонкой кишке — 25 %; в толстой кишке — 8 %; в прямой киш-

ке — 5 %; в пищеводе — 2 %. Все виды ГИСО потенциально злокачественны и метастазируют преимущественно гематогенным путем. Наиболее часто метастазы обнаруживают в печени (60 %), на брюшинном покрове (30 %), в костях (6 %) и в легких (2 %). Регионарные лимфатические узлы поражаются редко (6–8 %) [3]. Именно это обстоятельство позволяет рассчитывать на радикальное вмешательство даже при опухолях больших размеров. Также описаны гастроинтестинальные опухоли внеорганной локализации, которая может быть самой разнообразной: забрюшинное пространство, большой сальник, брыжейка тонкой или толстой кишки. Описаны случаи ГИСО поджелудочной железы, аппендикса, матки, предстательной железы. Поэтому так называемые экстраорганные ГИСО выделяют в отдельную группу [4].

Диагностика и лечение

ГИСО имеют сходство с гладкомышечными (лейомиомами, лейомиосаркомами) и нейрогенными (шванномами) опухолями. Однако принципиальные особенности, выявляемые при иммуногистохимическом исследовании, позволяют выделить эти опухоли в отдельную нозологическую группу. Термин

Консенсус патоморфологов (2002)

Неблагоприятные прогностические факторы ГИСО прямой кишки (высокий риск интраабдоминальной диссеминации и метастазов в печень)	Доброкачественные ГИСО прямой кишки
1. Размер опухоли > 5 см (ГИСО прямой кишки) 2. Митотическая активность > 5 митозов / 50 HPFs, > 20 митозов / 50 HPFs (высокая степень злокачественности) 3. Инфильтрация слизистой оболочки (только в злокачественных ГИСО), некрозы 4. Проллиферативная активность Ki-67, > 10 % положительных клеток 5. Возраст > 60 лет	1. Размер опухоли < 2 см (ГИСО прямой кишки) 2. Митотическая активность < 5 митозов / 50 HPFs

«гастроинтестинальные стромальные опухоли» (gastrointestinal stromal tumors, GIST) в клиническую практику ввели в 1983 г. М. Т. Mazur и Н. В. Clark [5], выделив из общей группы гастроинтестинальных неэпителиальных опухолей образования, которые иммуногистохимически не окрашивались на маркеры шванновских клеток и не обладали ультраструктурными характеристиками гладкомышечных клеток. Эта опухоль имеет признаки поражения как нервной, так и гладкомышечной ткани и происходит из клеток стенки желудочно-кишечного тракта (ЖКТ), известных под названием интерстициальных клеток Каяла (ICCa) – первоначально описаны Каялом (S. R. Saja) в 1888 г. [6]. Это КИТ-положительные фибробластоподобные клетки, принимающие участие в целом комплексе межклеточных взаимодействий между автономной нервной системой (интрамуральным нервным сплетением) и гладкомышечными клетками кишечника. Как считается, они координируют перистальтику (пейсмейкерные клетки ЖКТ) и генерируют медленноволновую электрическую активность [7]. Сходство гистологической структуры между клетками ГИСО и клетками Каяла, а также возможность иммуногистохимической идентификации обоих типов клеток при помощи антител к рецептору тирозиновой киназы доказывает, что ГИСО происходят из клеток Каяла или имеют общую клетку-предшественника. В 1986 г. был открыт онкоген *c-KIT*, который кодирует трансмембранный рецептор *c-KIT* [8]. Стимуляция рецептора запускает цепь сложных механизмов, одним из результатов которых в конечном итоге является рост клетки [9].

Уточняющая диагностика стромальных опухолей, особенно морфологическая, длительно оставалась непростой задачей. В 1998 г. S. Hirota et al. [10] опубликовали в журнале Science статью, в которой говорилось о том, что подавляющая часть ГИСО (79 %) экспрессируют КИТ, не являясь при этом ни шванномами, ни лейомиомами. Кроме того, молекулярно-генетическим анализом было продемонстрировано, что в 5 из 6 ГИСО (83 %) выявлены мутации в гене *c-KIT*. Открытие S. Hirota в 1998 г. можно считать поистине эпохальным для больных с ГИСО, поскольку оно кардинально

изменило понимание прогрессирования и дальнейшую судьбу пациентов с данным видом опухолей. Кроме того, в онкологической практике с помощью распознавания молекулярно-генетических механизмов ГИСО была положена основа для последующего применения высокоэффективной таргетной терапии, в частности иматинибом.

Около 95 % ГИСО являются позитивными на *c-KIT* (CD-117 антиген). Вторым маркером является CD-34 (70 %) [8]. В панель исследования входит также гладкомышечный актин (SMA, 30–40 %). В случае CD-117-отрицательных опухолей и уверенности в диагнозе ГИСО необходимо проведение молекулярно-генетического анализа. Около 70–85 % мутаций выявляется в гене *c-KIT*, наиболее часто в экзонах 11 и 9 [11, 12]. Диагноз ГИСО основывается на данных световой микроскопии и иммуногистохимического исследования [13–15].

Имуногистохимическое исследование должно быть выполнено без демаскировки антигенов, поскольку это может привести к ложноположительному результату CD-117 окрашивания. Наличие мутации в генах *KIT* и *PDGFRA* может подтвердить диагноз ГИСО в сложных диагностических случаях (в частности, при подозрении на CD-117-негативные ГИСО). Обязательно должен быть определен митотический индекс – путем подсчета числа митозов в 50 полях зрения при большом увеличении микроскопа (объектив с 40-кратным увеличением, общая площадь исследуемого материала в 50 полях) [16–18]. В настоящее время определены благоприятные и неблагоприятные формы ГИСО, которые были сформулированы в виде консенсуса патоморфологов в 2002 г. [19] (таблица).

Гистологически можно выделить 3 основных типа опухолей: веретенноклеточный вариант (70 %) – с палисадообразными структурами, мономорфными ядрами округлой или сигарообразной формы; эпителиоидный (20 %) – наличие клеток округлой или полигональной формы со светлой цитоплазмой и светлыми ядрами; илеоморфный тип (10 %) – с выраженным полиморфизмом, высокой митотической активностью. Также описаны редкие типы опухолей – перстневидно-клеточный, мезотелиомоподобный и онкоцитарный тип [20].

Клиническая картина гастроинтестинальных опухолей весьма разнообразна. Наиболее частые клинические симптомы: желудочно-кишечное кровотечение, анемия в результате скрытых кровотечений, слабость, боли, реже увеличение живота в объеме, кишечная непроходимость. На ранних стадиях опухоли представляют собой образования круглой, овальной или неправильной формы с различной степенью выраженности капсулы. Рост опухоли может быть эндо-органном, то есть в просвет органа, экзоорганном — в свободную брюшную полость или полость таза, и смешанным. Локализация в сигмовидной или прямой кишке зачастую имитирует диагноз тазовой неорганной опухоли, опухоли предстательной железы у мужчин или онкогинекологическую патологию. Нередко пациенты с данной патологией попадают в хирургические стационары общего профиля, что затрудняет дифференциальный диагноз.

Ведущий метод лечения ГИСО — хирургический. Целью операции является выполнение резекции в объеме R0. Однако его эффективность ограничена и определяется степенью локальной распространенности болезни и радикальностью вмешательства. При локальном поражении частота рецидивов после радикальной операции приближается к 35 %, при местно-распространенном заболевании (с вовлечением окружающих органов и тканей) достигает 90 %. При рецидивах опухолевый процесс в основном локализован интраабдоминально. В среднем 5-летняя выживаемость больных после хирургического лечения варьирует от 35 до 65 % [21, 22].

При клинически негативных лимфатических узлах лимфодиссекция не производится. Случаи разрыва опухоли, возникшие спонтанно или в процессе хирургического вмешательства, должны быть зафиксированы, потому что это имеет крайне неблагоприятное прогностическое значение вследствие контаминации брюшной полости. В случаях разрыва

опухоли должны быть взяты смывы из брюшной полости. Пациентам высокой группы риска (III–IV стадии заболевания) показано проведение адъювантной химиотерапии: иматиниб 400 мг внутрь ежедневно в течение 1 года [23–25]. Если выполнена R1-резекция, то необходимо рассмотреть возможность повторного хирургического вмешательства. Целесообразность назначения адъювантной терапии иматинибом после удаления локализованной ГИСО в настоящее время доказана рандомизированным клиническим исследованием (ACOSOG Z9001) [26, 27]. На сегодняшний день иматиниб считается стандартом лечения при первично нерезектабельной опухоли, рецидивных и метастатических опухолях в дозе 400 мг/сут. Продолжительность жизни больных с диссеминированными ГИСО увеличилась более чем в 2 раза [28, 29]. Лечебный эффект по данным компьютерной / магнитно-резонансной (МРТ) томографии оценивается каждые 3 мес. Если опухоль становится резектабельной, рассматривается вопрос о выполнении радикального хирургического вмешательства (R0). При прогрессировании процесса дозу препарата повышают поэтапно до 800 мг/сут. У пациентов с мутацией в 9-м экзоне *KIT*-гена должна сразу использоваться высокая доза иматиниба (800 мг/сут, по 400 мг 2 раза в день). В настоящее время зарегистрирован новый таргетный препарат сунитиниб для 2-й линии лечения ГИСО после развития резистентности к иматинибу. Сунитиниб, как и иматиниб, является низкомолекулярным селективным ингибитором активности рецепторов с тирозинкиназной активностью. Препарат ингибирует около 80 тирозинкиназных рецепторов, в том числе с-KIT и PDGFR α [30]. Развитие молекулярно-направленной терапии иматинибом мезилатом в последнее десятилетие привело к значительному улучшению прогноза у больных с метастатическими или неоперабельными ГИСО [31, 32].

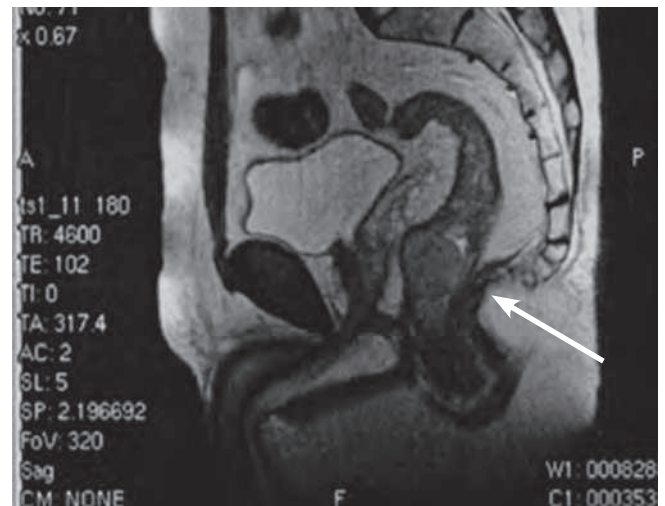
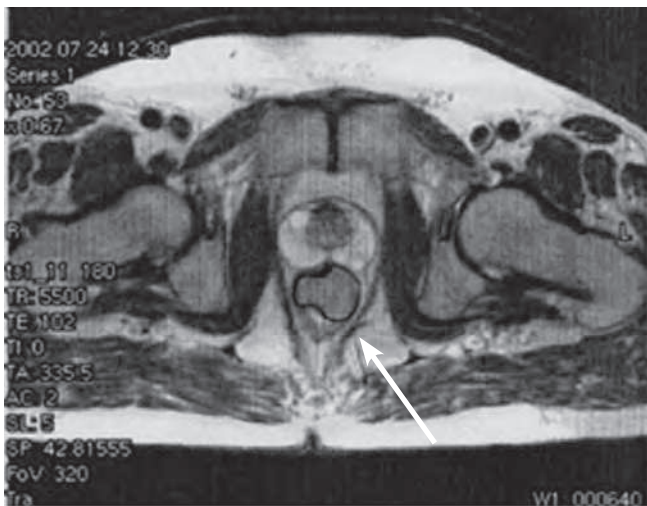


Рис. 1. Пациент И., МРТ малого таза

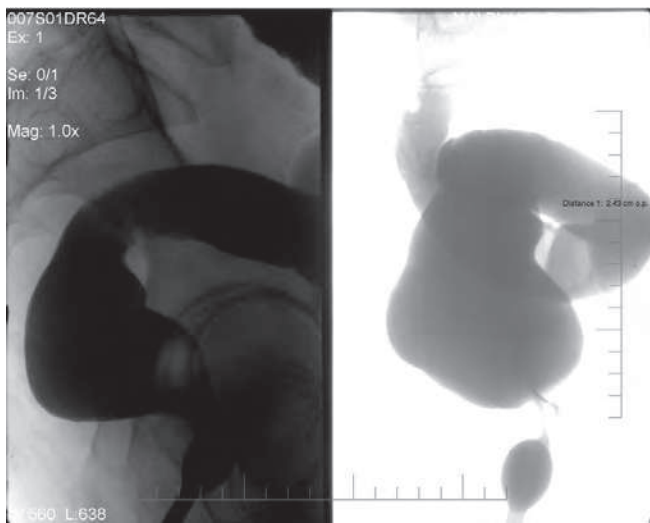


Рис. 2. Пациент И., ирригограммы

Клиническое наблюдение

Пациент И., 56 лет, находился в отделении онкопроктологии ФГБНУ «РОНЦ им. Н.Н. Блохина» с клиническим диагнозом: неэпителиальная опухоль прямой кишки.

Анамнез: считает себя больным в течение 3–4 мес, когда появились неустойчивый стул, дизурические явления. Наблюдался у уролога по месту жительства по поводу аденомы простаты, где при ректальном обследовании выявлена опухоль прямой кишки. Обратился в РОНЦ. При обследовании в клинике онкопроктологии в нижнеампулярном отделе прямой кишки (на расстоянии 5 см от анального края), по передней полуокружности определялась опухоль до 3 см, располагающаяся подслизисто, ниже уровня простаты, подвижная, округлой формы, плотной консистенции. Слизистая прямой кишки над опухолью не изменена. При ультразвуковом исследовании (УЗИ), МРТ малого таза опухоль дифференцируется отдельно от простаты, располагается полностью в стенке кишки. При трансректальном УЗИ произведена

пункционная биопсия, заключение — мезенхимальная опухоль, нельзя исключить шванному прямой кишки. Уровень простатического специфического антигена — 0,9 нг/мл. Отдаленных метастазов не выявлено. Данные инструментальных методов исследования представлены на рис. 1 и 2.

15.08.2002 больной оперирован — произведена брюшно-анальная резекция прямой кишки с низведением сигмовидной кишки в анальный канал, с мобилизацией левых отделов ободочной кишки и формированием первичного колоанального анастомоза. На операции генерализации процесса не выявлено. Отмечались трудности при мобилизации прямой кишки по передней стенке, опухоль удалена в единой фасциальной капсуле с прямой кишкой. На разрезе опухоль волокнистого вида, желтого цвета, в капсуле, располагается в подслизистом слое, размерами 3 × 2 см. (рис. 3).

Гистологическое заключение: опухоль, состоящая из веретенообразных клеток, с низкой митотической активностью (6 митозов в 50 полях зрениях, 40-кратное увеличение), наличие в отдельных участках инфильтрирующего роста, после проведения иммуногистохимического исследования новообразование прямой кишки правомерно классифицировать как гастроинтестинальную автономную опухоль (из собственных нервных клеток толстой кишки) низкой (первой) степени злокачественности. В регионарных лимфатических узлах метастазов нет. В краях резекции опухолевого роста не выявлено (рис. 4).

Послеоперационный период протекал гладко. Рана передней брюшной стенки зажила первичным натяжением. Колоанальный анастомоз без признаков несостоятельности. Стул оформленный. В удовлетворительном состоянии выписан домой на 11-е сутки. Учитывая низкую степень злокачественности, адьювантная терапия иматинибом не проводилась. Пациент наблюдался в РОНЦ в течение 43 мес, при последнем обращении признаков рецидива заболевания и отдаленных метастазов не выявлено.

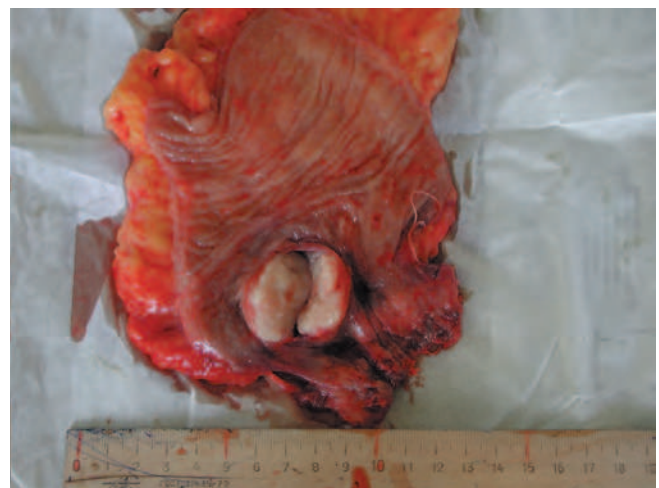
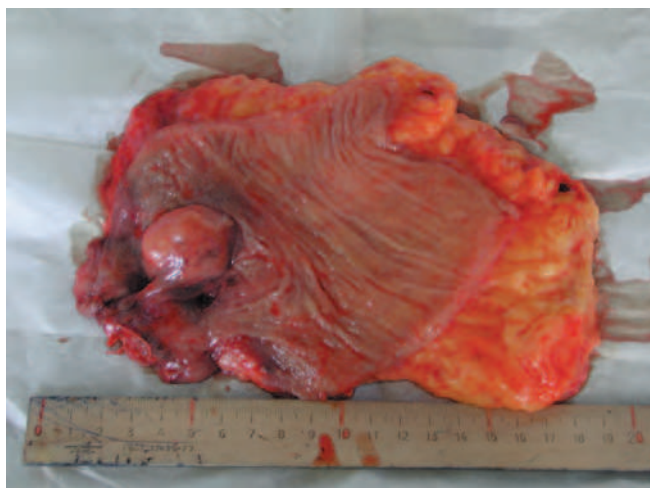
Рис. 3. Макропрепарат

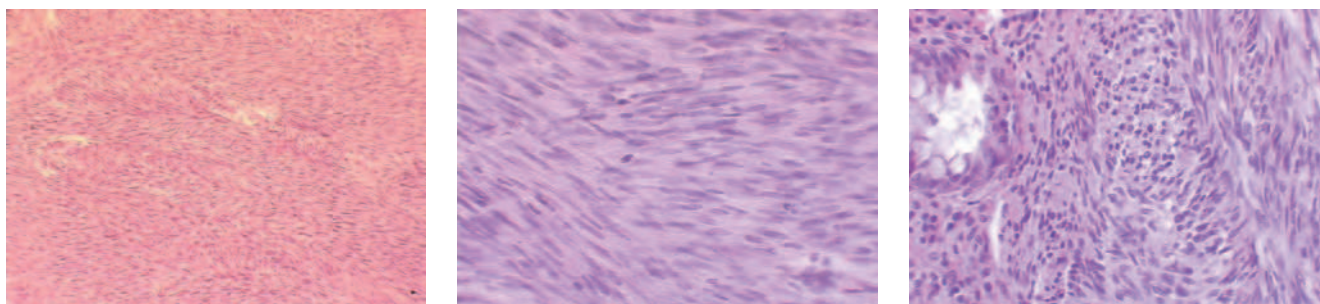


Рис. 4. Микроскопическая картина опухоли

Обсуждение

ГИСО ЖКТ, тем более прямой кишки, встречаются крайне редко. Злокачественный потенциал опухоли зависит от ее локализации, размера и показателя митотической активности клеток. Так, если опухоли размером 2–5 см обладают низким злокачественным потенциалом, то образования диаметром более 10 см – высоким [33]. Радикальная операция является необходимостью в большинстве случаев при ГИСО прямой кишки. С другой стороны, тактика лечения данных опухолей значительно изменилась с использованием иматиниба. Неoadъювантная терапия иматинибом рассчитана на уменьшение размеров опухоли и потенциальное уменьшение объема операции. Применение препарата в адъювантном режиме у пациентов с неблагоприятными факторами прогноза позволяет снизить процент рецидивов заболевания [34]. Достигнут значительный прогресс и в лечении неоперабельных и метастатических ГИСО [29]. Качественная дооперационная диагностика, проведенная в специализированном учреждении, является важным моментом. В последующем пациенты нуждаются в тщательном динамическом наблюдении.

Следует отметить, что в последние годы отмечается бурное развитие мини-инвазивных хирургических технологий. В первую очередь это касается лапароскопических вмешательств. При локализации опухоли в прямой кишке у отобранной группы пациентов актуальны трансанальные эндоскопические операции (ТЭО). При данной операции выполняется полностенное удаление опухоли, ушивание дефекта стенки кишки с последующей морфологической оценкой и определением дальнейшей тактики лечения. Применительно к ГИСО в литературе также имеется незначительный опыт подобных вмешательств при локализации в прямой кишке. Однако ввиду редкости патологии речь идет о единичных случаях. Так, группа японских авторов [35] опубликовала опыт 5 эндоскопических резекций прямой кишки в период с 2008 по 2011 г. по поводу ГИСО. Все пациенты получали до операции иматиниб с регрессией опухоли. Трем пациентам была выполнена лапароскопическая интерсфинктерная резекция (ISR), и еще 2 пациентам – резекция прямой кишки

с формированием ректо-анального анастомоза без перевязки верхней прямокишечной артерии. Значимых осложнений не отмечено. У всех пациентов признаков рецидива заболевания в течение 4 лет не наблюдалось.

Опыт трансанального удаления ГИСО прямой кишки представлен D. Centonze et al. [36]. Двум пациентам было выполнено местное иссечение опухоли передним транссфинктерным доступом. Опухоли были удалены неповрежденными, с микроскопически отрицательными краями резекции. В послеоперационном периоде проводилась адъювантная терапия иматинибом. Период наблюдения составил более 2 лет без признаков рецидива.

В ФГБНУ «РОНЦ им. Н.Н. Блохина» также накоплен опыт лечения ГИСО ЖКТ. На сегодня это более 100 пациентов с различной локализацией. Следует отметить, что ранее все опухоли характеризовались как неэпителиальные либо различные типы сарком. Лишь с начала 2000-х годов появилась возможность морфологически диагностировать ГИСО. В отделении онкопроктологии ФГБНУ «РОНЦ им. Н.Н. Блохина» с 1992 по 2014 г. пролечено 44 пациента с неэпителиальными опухолями толстой кишки, из них у 6 была верифицирована ГИСО прямой кишки. Все пациенты были радикально оперированы. В данной публикации представлен первый пациент, которому был установлен диагноз ГИСО прямой кишки при нижеампулярной локализации. Основываясь на опыте нашего института и учитывая тенденции последних лет к выполнению мини-инвазивных сфинктеросохраняющих вмешательств, можно утверждать, что данные методики могут быть применены и в лечении ГИСО прямой кишки.

Приведенное клиническое наблюдение показывает эффективность хирургического сфинктеросохраняющего вмешательства при опухоли, локализованной в нижеампулярном отделе. На основе современных подходов колоректальной хирургии данному пациенту можно было рассмотреть возможность применения методики ТЭО, что не было технически возможным выполнить еще 10 лет назад в условиях специализированной клиники. Однако следует подчеркнуть, что важным условием подобного вмешательства является сохранение интактными краев резекции. При размере опухоли

2 × 3 см и адекватном отступе дефект стенки мог оказаться значительным. Поэтому лапароскопическая интрасфинктерная резекция могла быть оптимальным объемом при выборе оперативного вмешательства в данном случае. Квалифицированное морфологическое исследование послеоперационного материала позволило установить точный диагноз и факторы прогноза.

Заключение

ГИСО, несмотря на редкость патологии, являются предметом для изучения во многих клиниках, различные специалисты пытаются провести детальную оцен-

ку эффективности различных методик. Для определения эффективности лечения ГИСО прямой кишки важную роль играет оценка прогностических факторов, поскольку это влияет на тактику лечения и объем операции и позволяет в случаях ГИСО с благоприятным прогнозом выполнять органосохраняющую операцию. Проспективные многоцентровые исследования с длительными сроками наблюдения дадут возможность подтвердить адекватность онкологических результатов. Накопленный на сегодняшний день мировой опыт позволяет с оптимизмом рассматривать лечение пациентов с ГИСО.

ЛИТЕРАТУРА

1. Никулин М.П., Стилиди И.С. Гастроинтестинальные стромальные опухоли (ГИСО). Эпидемиология, диагностика, современные подходы к лечению. Современная онкология. Экстра-выпуск 2007. С. 3–50.
2. Гастроинтестинальные стромальные опухоли (диагностика, лечение). Практические рекомендации. М., 2008. 53 с.
3. Kim C.J., Day S., Yeh K.A. Gastrointestinal stromal tumors: analysis of clinical and pathologic factors. *Am Surg* 2001;67(2):135–7.
4. Steigen S.E., Eide T.J. Gastrointestinal stromal tumors (GISTs): a review. *APMIS* 2009;117(2):73–86.
5. Mazur M.T., Clark H.B. Gastric stromal tumours. Reappraisal of histogenesis. *Am J Surg Pathol* 1983;7(6):507–19.
6. Cajal S.R. (1888). Estructura del centro nervioso de las aves. *Rev Trimes Hist Norm y Patol*;1:1–10.
7. Стромальные опухоли желудочно-кишечного тракта (GIST): Клиническая монография. Тверь: ООО «Издательство «Триада», 2006.
8. Majumder S., Brown K., Qiu F.H., Besmer P. C-kit protein, a transmembrane kinase: identification in tissues and characterization. *Mol Cell Biol* 1988;8(11):4896–903.
9. Burkill G.J., Badran M., Al-Muderis O. et al. Malignant gastrointestinal stromal tumors: distribution, imaging, features, and pattern of metastatic spread. *Radiology* 2003;22(6):527–32.
10. Hirota S., Isozaki K., Moriyama Y. et al. Gain-of-function mutations of c-kit in human gastrointestinal stromal tumors. *Science* 1998 Jan 23;279(5350):577–80.
11. Sarlomo-Rikala M., Kovatich A.J., Barusevicius A., Miettinen M. CD117: a sensitive marker for gastrointestinal stromal tumors that is more specific than CD34. *Mod Pathol* 1998;11(8):728–34.
12. Miettinen M., Majiadi M., Lasota J. Gastrointestinal stromal tumors (GISTs): a review. *EJC* 2002;38(5):39–50.
13. Demetri G.D. Targeting c-kit mutations in solid tumors: scientific rationale and novel therapeutic options. *Semin Oncol* 2001;28(17):19–26.
14. Nishida T., Hirota S. Biological and clinical review of stromal tumors in the gastrointestinal tract. *Histol Histopathol* 2000;15(4):1293–301.
15. Анурова О.А. Морфологическая и иммуногистохимическая диагностика гастроинтестинальных опухолей ЖКТ. Современная онкология. Экстра-выпуск 2007. С. 79–99.
16. Беляков И.С., Анурова О.А., Снигур П.В. и др. Мутации генов *c-Kit* и *PDGFRA* и клинико-морфологические особенности стромальных опухолей желудочно-кишечного тракта. Вопросы онкологии 2007;53(6):677–81.
17. Снигур П.В., Анурова О.А., Петровичев Н.Н., Сельчук В.Ю. Клинико-морфологические особенности стромальных опухолей ЖКТ. Вопросы онкологии 2003;49(6):705–10.
18. Miettinen M., El-Rifal W., Sobin L. et al. *Human Pathology* 2002;33(5):478–83.
19. Fletcher C.D., Berman J.J., Corless C. et al. Diagnosis of gastrointestinal stromal tumors: A consensus approach. *Hum Pathol* 2002 May;33(5):459–65.
20. Казанцева И.А. Морфологические особенности ГИСО. Современная онкология. Экстра-выпуск 2007. С. 50–79.
21. Pierie J.P., Choudry U., Muzikansky A. et al. The effect of surgery and grade on outcome of gastrointestinal stromal tumors. *Arch Surg* 2001;136(4):383–9.
22. Архири П.П. Хирургическое лечение и факторы прогноза у больных стромальными опухолями желудочно-кишечного тракта. Автореф. дис. ... канд. мед. наук. М., 2010.
23. Ray-Coquard I., Le Cesne A., Michallet V. et al. Gastrointestinal stromal tumors: news and comments. *Bull Cancer* 2003;90(1):69–76.
24. Liu H., Yan Z., Liao G., Yin H. Treatment strategy of rectal gastrointestinal stromal tumor (GIST). *J Surg Oncol* 2014 Jun;109(7):708–13.
25. Joensuu H., Fletcher C., Dimitrijevic S. et al. Management of malignant gastrointestinal stromal tumours. *Lancet Oncol* 2002;3(11):655–64.
26. DeMatteo R.P., Ballman K.V., Antonescu C.R. et al.; the American College of Surgeons Oncology Group (ACOSOG). Adjuvant imatinib mesylate following the resection of localized, primary gastrointestinal stromal tumor: a randomised, double-blind, placebo-controlled trial. *Lancet* 2009;373(9669):1097–104.
27. Blackstein M.E., Blay J.Y., Corless C. et al.; Canadian Advisory Committee on GIST. Gastrointestinal stromal tumours: consensus statement on diagnosis and treatment. *Can J Gastroenterol* 2006;20(3):157–63.
28. Demetri G., von Mehren M., Blanke C. et al. Efficacy and safety of imatinib mesylate in advanced gastrointestinal stromal tumors. *N Engl J Med* 2002;347(7):472–80.
29. Dagher R., Cohen M., Williams G. et al. Approval summary: imatinib mesylate in the treatment of metastatic and/or unresectable malignant gastrointestinal stromal tumors. *Clin Cancer Res* 2002;8(10):3034–8.
30. Demetri G.D., van Oosterom A.T., Garrett C.R. et al. Efficacy and safety of sunitinib in patients with advanced gastrointestinal stromal tumour after failure of imatinib: a randomised controlled trial. *Lancet* 2006;368:1329–38.
31. Blay J.Y., Bonvalot S., Casali P. et al. Consensus meeting for the management of gastrointestinal stromal tumors. Report of the GIST Consensus Conference of 20–21 March 2004, under the auspices of ESMO. *Ann Oncol* 2005;16:566–78.
32. Benjamin R., Rankin C., Fletcher C. et al. Phase III dose-randomized study of imatinib mesylate (STI571) for GIST: intergroup S0033

early results. Proc Am Soc Clin Oncol 2003;22:3271.

33. Demetri G., Benjamin R., Blanke C.D. et al. NCCN Task Force report: optimal management of patients with gastrointestinal stromal tumor (GIST)--expansion and update of NCCN clinical practice guidelines. J Natl Compr Canc Netw 2004;2 (suppl 1):1–26.

34. D'Amato G., Steinert D.M., McAuliffe J.C., Trent J.C. Update on the biology and therapy of gastrointestinal stromal tumors. Cancer Control 2005 Jan-Feb;12(1): 44–56.

35. Fujimoto Y., Akiyoshi T., Konishi T. et al. Laparoscopic sphincter-preserving surgery (intersphincteric resection) after neoadjuvant

imatinib treatment for gastrointestinal stromal tumor (GIST) of the rectum. Int J Colorectal Dis 2014 Jan;29(1):111–6.
36. Centonze D., Pulvirenti E., Pulvirenti D'Urso A. et al. Local excision with adjuvant imatinib therapy for anorectal gastrointestinal stromal tumors. Tech Coloproctol 2013 Oct;17(5): 571–4.