

## Интерсфинктерные резекции по поводу рака нижеампулярного отдела прямой кишки с поражением аноректальной зоны анального канала

Ю.А. Барсуков, А.Г. Перевошиков, Д.В. Кузьмичев, В.А. Алиев, А.Г. Малихов, И.Ш. Татаев,  
С.С. Балясникова, А.В. Полюновский

ФГБУ «РОНЦ им. Н.Н. Блохина» РАМН, Москва

Контакты: Юрий Андреевич Барсуков [opscopro@gmail.com](mailto:opscopro@gmail.com)

В данной статье рассматриваются вопросы предоперационной химиолучевой терапии (ХЛТ) и хирургического лечения пациентов с локализацией аденокарциномы в нижеампулярном отделе прямой кишки с переходом на аноректальную зону.

**Материалы и методы.** Работа основана на анализе результатов лечения 42 пациентов, 18 из которых проведен курс неoadъювантной термоХЛТ с локальным подведением электронакцепторного соединения с метронидазолом  $5 \times 5$  Гр и 24 больным с целью достижения максимальной регрессии опухоли проведена термоХЛТ также с локальным подведением электронакцепторного соединения с метронидазолом до суммарной очаговой дозы 40 Гр.

**Результаты.** Проведенный анализ безопасности используемых схем лечения показал, что данные программы обладают приемлемым профилем токсичности в пределах 11,1 и 8,3 % соответственно. Полный лечебный патоморфоз первичной опухоли достигнут у 20,8 % после предоперационной термоХЛТ 40 Гр. При использовании предоперационной термоХЛТ  $5 \times 5$  Гр интерсфинктерные резекции выполнены у 22,2 % больных, а при использовании ХЛТ 40 Гр — у 75 %. Отдаленные результаты по степени возникновения локальных рецидивов и метастазов показали, что до настоящего времени рецидивов и метастазов не зарегистрировано ни в одной группе пациентов при медиане наблюдения 42,9 и 18,1 мес соответственно.

**Заключение.** Разработанные неoadъювантные программы лечения являются безопасным высокоэффективным методом лечения, позволяющим повысить абластичность хирургического вмешательства, улучшить отдаленные результаты лечения, увеличить частоту выполнения сфинктеросохраняющих операций, снизить процент инвалидизации пациентов и тем самым сохранить качество жизни у данной категории больных.

**Ключевые слова:** рак нижеампулярного отдела прямой кишки с переходом на аноректальную зону, комплексная программа лечения, интерсфинктерные операции

### Intersphincteric resections for low rectal cancer with anorectal region involvement

Yu.A. Barsukov, A.G. Perevoshchikov, D.V. Kuzmichev, V.A. Aliyev, A.G. Malikhov,  
I.Sh. Tatayev, S.S. Balyasnikova, A.V. Polynovskiy

N.N. Blokhin Russian Cancer Research Center, Russian Academy of Medical Sciences, Moscow

Preoperative chemoradiotherapy and surgery for low rectal cancer involving anorectal region are discussed in this article.

**Subjects and methods.** 42 patients were included in this study, 18 received neoadjuvant chemoradiotherapy  $5 \times 5$  Gy and 24 had chemoradiotherapy up to 40 Gy in 4 Gy fractions.

**Results.** Treatment had acceptable toxicity levels with grade III toxicity of 11.1 % and 8.3 % accordingly. 20.8 % had pathological complete response following 40 Gy chemoradiotherapy. 22.2 % patients in  $5 \times 5$  Gy group had intersphincteric resections comparing to 75 % patients in 40 Gy group. No local or distant recurrences were observed with a median followup of 42.9 months and 18.1 months accordingly.

**Conclusions.** Developed treatment scheme have high efficacy, improving surgery ablastics and leading to good long-term outcome, improving sphincter preservation rate and patients quality of life.

**Key words:** low rectal cancer involving anorectal region, combined treatment, intersphincteric resections

Рак прямой кишки занимает 3-е место в структуре заболеваемости злокачественными новообразованиями органов желудочно-кишечного тракта, составляет 45 % среди новообразований кишечника и 4–6 % в структуре злокачественных новообразований. На долю опухолевого поражения прямой кишки рак нижеампулярного отдела диагностирован у 652 (51,3 %) пациентов из 1272, радикально оперированных в клинике проктологии ФГБУ «РОНЦ

им. Н.Н. Блохина» РАМН в течение более чем 30-летнего периода.

Основным методом лечения опухолей прямой кишки, так же как и нижеампулярного отдела, до настоящего времени остается хирургический, выполняемый, как правило, в объеме брюшно-промежностной экстирпации прямой кишки. Однако не всегда данный объем оперативного вмешательства позволяет добиться удовлетворительных отдаленных результатов ле-

чения в связи с высокой частотой локорегионарных рецидивов рака — 7–11 % [1–5]. Перспективным направлением улучшения результатов лечения рака данной локализации является создание высокотехнологичных многокомпонентных программ комбинированного и комплексного лечения, существенно повышающих абластику оперативных вмешательств и блокирующих механизмы реализации локорегионарных рецидивов рака. В основу создания таких программ должна быть заложена концепция мультидисциплинарного подхода, органично сочетающего основной метод лечения — хирургический с современными достижениями лучевой (ЛТ) и лекарственной терапии. Важнейшим компонентом такого мультидисциплинарного подхода помимо основного метода — хирургического — является создание высокоэффективных программ неoadъювантной ЛТ в самостоятельном варианте или в сочетании с химиотерапией. Проведенные рандомизированные исследования подтвердили высокую эффективность комбинированных и комплексных программ, что и определило их включение в стандарты лечения рака прямой кишки в современных онкопроктологических клиниках [6, 7]. Улучшение результатов лечения рака прямой кишки, достигаемое за счет применения комбинированных и комплексных программ лечения, помимо снижения частоты локорегионарных рецидивов рака позволяет расширить показания к выполнению сфинктеросохраняющих операций, в том числе и при раке нижеампулярной локализации. Так, применение комплексной программы лечения, созданной и реализованной ФГБУ «РОНЦ им. Н.Н. Блохина» РАМН, позволило не только улучшить результаты лечения рака нижеампулярного отдела прямой кишки за счет снижения частоты локорегионарных рецидивов до 1,2 %, но и увеличить за последние годы частоту сфинктеросохраняющих операций до 70,5 % при данной локализации рака [8]. В то же время вопрос о целесообразности и онкологической обоснованности выполнения интерсфинктерных операций при нижеампулярной локализации рака с распространением на аноректальную зону анального канала в настоящее время однозначно не решен. Сдерживающим моментом в этом плане является, на наш взгляд, отсутствие четких показаний к выполнению таких операций при нижеампулярной локализации рака с распространением на аноректальную зону анального канала и высокотехнологичных и эффективных программ комбинированного или комплексного лечения. Именно за счет создания и внедрения таких программ можно рассчитывать на выраженную регрессию опухоли, получить полный клинический и патоморфологический ответ и тем самым снизить риск поражения опухолевыми клетками циркулярного края резекции. В то же время при использовании стандартных методов лечения с неoadъювантным химиолучевым компонентом удастся получить полный

патоморфологический ответ лишь у 10–25 % пациентов [9–12], что обосновывает необходимость дальнейшего повышения эффективности неoadъювантной ЛТ.

В свете вышеизложенного становится понятным, что первостепенной задачей при выполнении интерсфинктерных резекций является обоснование дифференцированного подхода к отбору пациентов для выполнения таких операций и создание высокоэффективных схем неoadъювантного лучевого воздействия, обеспечивающих выраженный клинический и морфологический ответ. Именно такой подход позволит снизить риск поражения опухолевыми клетками циркулярного края резекции при выполнении интерсфинктерных операций.

Для выбора таких высокоэффективных программ комбинированного лечения представилось целесообразным воспользоваться опытом отделения проктологии ФГБУ «РОНЦ им. Н.Н. Блохина» РАМН. Среди созданных различных вариантов комбинированного и комплексного лечения наиболее эффективными оказались 2 программы комплексного лечения, применяемые при лечении операбельного и местно-распространенного (первично неоперабельного) рака прямой кишки. Первая программа комплексного лечения, созданная нами в 2005 г., включала сочетанное применение коротких курсов ЛТ (5 Гр × 5 раз в неделю) с программой полирадиомодификации, основанной на аддитивности радиосенсибилизирующих эффектов, получаемых при совместном применении селективных радиомодификаторов — локальной СВЧ-гипертермии, внутриректальном подведении полимерной композиции с метронидазолом и системном применении цитотоксической терапии капецитабином с 5–6-недельным удлинением интервала до операции (патент РФ № 2477641 «Способ лечения рака прямой кишки», 2011 г.).

Вторая программа комплексного лечения — это программа, созданная в 2009 г. в ФГБУ «РОНЦ им. Н.Н. Блохина» РАМН и используемая при лечении пациентов с местно-распространенными первично нерезектабельными опухолями прямой кишки. Данная программа состояла из пролонгированного курса ЛТ средними фракциями до суммарной дозы 40 Гр с применением программы полирадиомодификации и системной цитотоксической химиотерапии (патент РФ № 2414936 «Способ лечения рака прямой кишки», 2012 г.). Эффективность данной программы подтверждена выраженным клиническим эффектом у 61,0 % пациентов с первично нерезектабельными опухолями и возможностью выполнить у них радикальные сфинктеросохраняющие операции. Это послужило основанием использовать данную программу лечения для выполнения интерсфинктерных резекций при раке нижеампулярного отдела прямой кишки с переходом на аноректальную зону анального канала.

Таким образом, были определены 2 программы в схемах комплексного лечения больных раком ниж-

неампулярного отдела прямой кишки с распространением на аноректальную зону. Первоначально (с 2005 г.) использована короткая (5 Гр × 5 дней), а с 2009 г. пролонгированная (40 Гр) неoadьювантная ЛТ с включением в обе схемы программы полирадиомодификации и системной цитотоксической терапии. Какая из программ комплексного лечения и при какой степени распространения опухолевого процесса при раке нижеампулярного отдела прямой кишки на аноректальную зону окажется наиболее эффективной – этим вопросам и посвящена данная работа.

Целью нашей работы явилось обоснование показаний и оценка эффективности интерсфинктерных брюшно-анальных резекций по поводу рака нижеампулярного отдела прямой кишки с распространением на аноректальную зону анального канала в зависимости от вариантов комплексной терапии и степени местного распространения опухолевого процесса.

### Материалы и методы

Работа основана на анализе результатов лечения 42 больных раком нижеампулярного отдела прямой кишки с распространением опухоли на аноректальную (переходную) зону анального канала у 18 пациентов и вовлечением зубчатой линии у 24 пациентов, которые получили комплексные программы лечения. Использованы 2 варианта комплексной терапии по мере их создания: первоначально (с 2005 г.) использовали «короткую» программу (5 Гр × 5 раз на фоне радиохимиомодификации), а затем (с 2009 г.) пролонгированную (суммарная очаговая доза (СОД) = 40 Гр также на фоне радиохимиомодификации) с использованием программы полирадиомодификации.

Анатомически переходная (или аноректальная) зона составляет часть хирургического анального канала, она распространяется от зубчатой (гребешковой) линии до верхнего края внутреннего сфинктера, служащего естественной верхней границей анального канала. В литературе верхний край этой зоны часто описывается как аноректальная линия, хотя никаких видимых макроскопических ориентиров в этой зоне нет. Полулунные заслонки и вершины анальных столбиков по окружности формируют зубчатую линию (или гребешковую), выше которой расположена анальная или переходная зона, в которой происходит резкая смена цилиндрического эпителия на неороговевающий плоский эпителий. Протяженность переходной (аноректальной) зоны составляет от 0,6 до 1,2 см. Дистальную границу на дооперационном этапе определяли по данным ректороманоскопии, колоноскопии, а глубину интрамуральной инвазии и вовлечение в опухолевый процесс внутреннего сфинктера оценивали по результатам трансректальной сонографии, магнитно-резонансной томографии (МРТ).

Все пациенты разделены на 2 группы по отношению опухоли к зубчатой линии и поражению внутрен-

него сфинктера. К первой группе отнесено 18 пациентов, у которых опухоль локализовалась в пределах указанной аноректальной (переходной) зоны без вовлечения зубчатой линии и внутреннего сфинктера (рис. 1).

Ко 2-й группе отнесены 24 пациента, у которых дистальная граница опухоли соприкасалась с зубчатой линией (рис. 2) и у 4 (16,7 %) пациентов определялась опухолевая инфильтрация внутреннего сфинктера.

Для выполнения интерсфинктерных резекций в исследование включались пациенты с локализацией рака в нижеампулярном отделе прямой кишки с распространением на аноректальную (переходную) зону без прорастания внутреннего сфинктера, выхода опухоли в межсфинктерную борозду и без распространения опухоли ниже зубчатой линии.

У всех пациентов гистологическая структура представлена аденокарциномой различной степени дифференцировки. Распределение больных по стадиям заболевания согласно классификации TNM (7-я классификация) у пациентов 1-й группы представлено следующими данными: T2N0M0 стадия опухолевого процесса диагностирована у 5 (27,8 %) пациентов, T3N0M0 у 8 (44,4 %) и T2–3N+M0 у 5 (27,8 %).

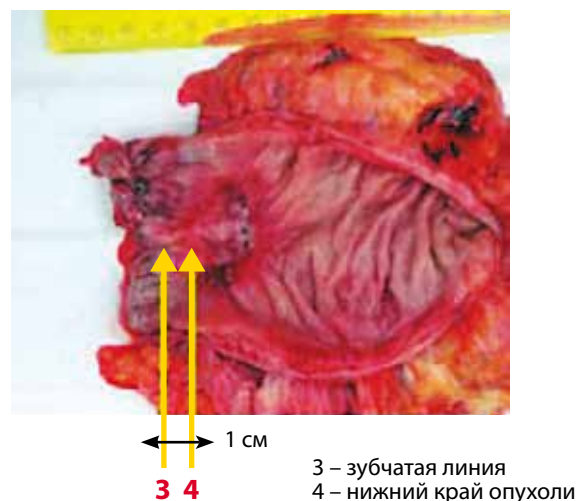


Рис. 1. Локализация опухоли в пределах аноректальной (переходной) зоны

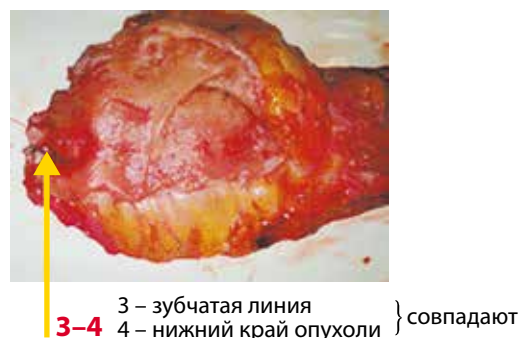


Рис. 2. Опухоль располагается на зубчатой линии

У 24 пациентов с локализацией опухоли на уровне зубчатой линии распределение по стадиям заболевания по системе TNM (7-я классификация) представлено следующими данными: T2N0M0 у 3 (12,5 %) пациентов, T3N0M0 у 15 (62,5 %) и T2-3N+M0 – у 6 (25 %).

Как видно из представленных данных, у подавляющего большинства пациентов диагностирована запущенная стадия (T3N0M0 + T2-3N+M0) рака нижнеампулярного отдела прямой кишки – среди пациентов 1-й группы у 72,2 %, 2-й – у 87,5 % пациентов.

**Варианты комплексной терапии**

Комплексная программа, включающая курс ЛТ 5 × 5 Гр, проведена у 18 пациентов с расположением опухоли в пределах аноректальной (переходной) зоны. Схема комплексной программы лечения в режиме «короткого» курса представлена на рис. 3.

Предоперационное лечение включало ЛТ 5 × 5 Гр до СОД = 25 Гр, локальную СВЧ-гипертермию на 3, 4, 5-й дни облучения, двукратное (на 3-м и 5-м сеансах за 5 ч до ЛТ) внутривектальное введение полимерной композиции с метронидазолом (10 г/м<sup>2</sup>), ежедневный прием капецитабина в дозе 1,5 г/м<sup>2</sup>/сут в течение 5 дней с последующим оперативным вмешательством через 4–6 нед. Обоснование созданной программы комплексного лечения – стремление усилить канцерцидное действие ЛТ за счет использования программы полирадиомодификации и системной цитотоксической терапии, при этом удлинение сроков до выполнения операции позволяет получить более выраженную реализацию эффектов ЛТ.

В последние годы (начиная с 2009 г.) в ФГБУ «РОНЦ им. Н.Н. Блохина» РАМН создана программа комплексного лечения местно-распространенного первично-нерезектабельного рака прямой кишки с использованием пролонгированного варианта ЛТ фракциями

по 4 Гр с применением программы полирадиомодификации и системной химиотерапии. Апробация данной программы комплексного обследования показала ее высокую эффективность – у 61,0 % пациентов с первично-нерезектабельным опухолевым процессом удалось выполнить радикальные сфинктеросохраняющие операции, что послужило основанием использовать ее у пациентов с операбельным раком нижнеампулярного отдела прямой кишки с вовлечением зубчатой линии анального канала и/или с инфильтрацией внутреннего сфинктера [13]. Данная программа комплексного лечения применена у 24 пациентов с использованием пролонгированной ЛТ, полирадиомодификации и системной химиотерапии (рис. 4).

Использованы разовая очаговая доза 4 Гр до СОД = 40 Гр, оральный прием капецитабина в дозе 850 мг/м<sup>2</sup> 2 раза в сутки в течение всего курса ЛТ, парентеральный прием оксалиплатина в дозировке 50 мг/м<sup>2</sup> 1 раз в неделю, 4-кратная локальная СВЧ-гипертермия и 2-кратное внутривектальное введение полимерной композиции с метронидазолом в дозе 10 г/м<sup>2</sup>.

**Безопасность и показатели лечебного патоморфоза**

Изучение профиля токсичности у 18 пациентов при комплексном лечении с ЛТ 5 × 5 Гр показало, что у 3 (16,7 %) больных развились различные виды токсичности, только у 2 (11,1 %) 3-я степень токсичности, причем у 1 (5,5 %) пациента зарегистрирована нейротоксичность после введения полимерной композиции с метронидазолом, у 1 (5,5 %) больного гепатотоксичность, у 1 (5,5 %) кожная токсичность и у 1 (5,5 %) гастроинтестинальная токсичность. Однако ни у одного пациента эти токсические проявления не привели к отмене запланированной программы лечения.

Проведенный анализ безопасности пролонгированных курсов показал, что данная программа обладает

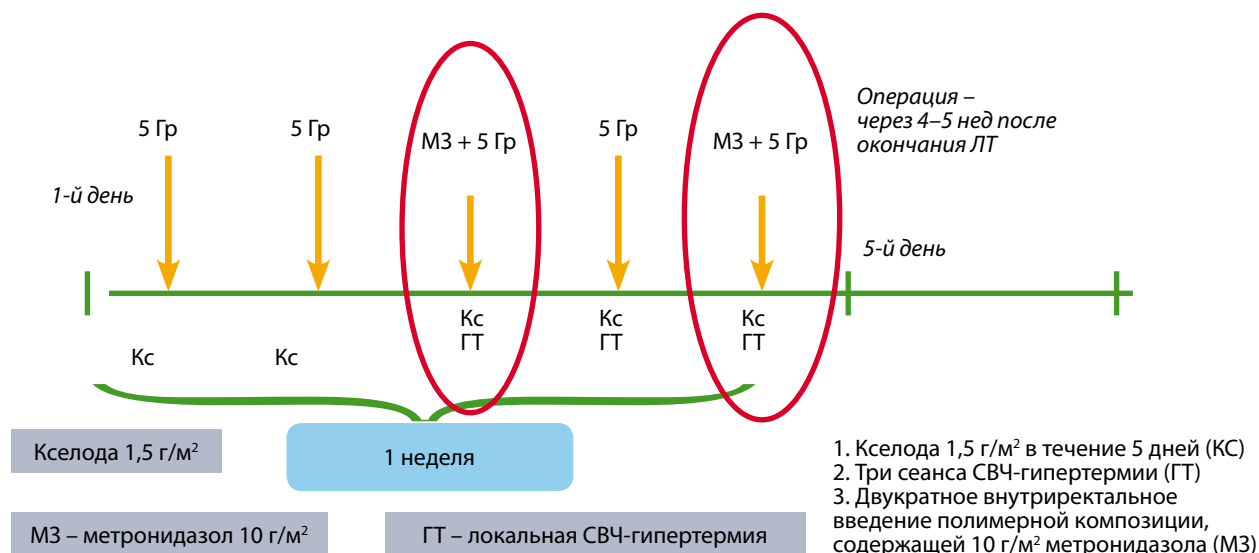


Рис. 3. Схема комплексной программы лечения с курсом ЛТ 5 × 5 Гр (патент № 2367489, 2009 г.)

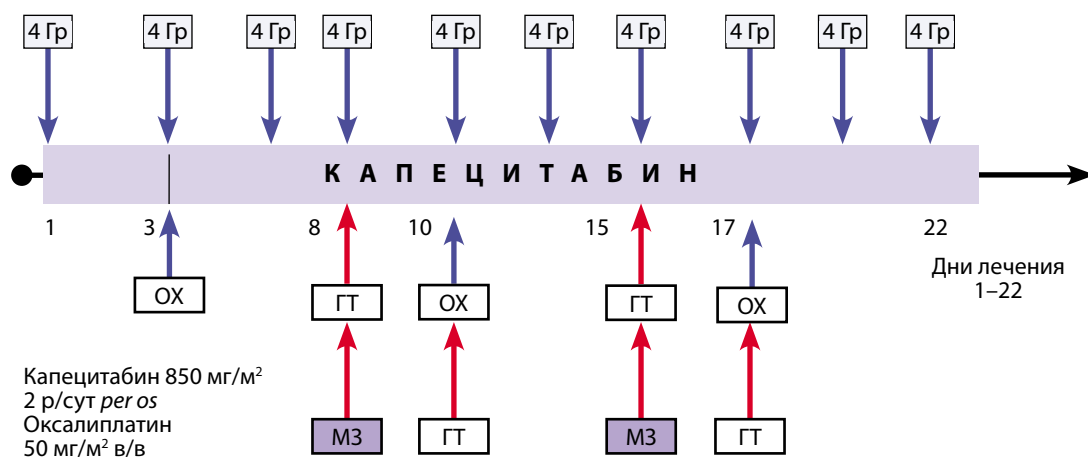


Рис. 4. Схема комплексной программы лечения с использованием пролонгированной ЛТ (патент РФ № 2414936 «Способ лечения рака прямой кишки», 2012 г.)

приемлемым профилем токсичности: 3-я степень токсичности зарегистрирована лишь у 2 (8,3 %) пациентов.

Для оценки эффективности проведенного лечения выполнялись колоноскопия, ультразвуковая сонография, МРТ. Проведенное через 5–6 нед после окончания комплексного лечения исследование позволило установить (по данным МРТ), что при использовании коротких курсов ЛТ регрессия > 50 % выявлена у 4 (22,2 %) пациентов и не зарегистрировано ни одного полного клинического ответа.

При пролонгированных курсах ЛТ регрессия > 50 % выявлена у 22 (91,7 %) пациентов из 24 и полный клинический ответ у 1 (4,2 %).

Лечебный патоморфоз как показатель лучевого повреждения опухоли изучался согласно классификации Dworak–Лавниковой [14, 15], и оценивались лишь показатели 3-й и 4-й степени лечебного повреждения опухолей как объективные критерии.

При использовании курсов лечения с ЛТ 5 × 5 Гр лечебный патоморфоз 3-й степени зарегистрирован у 3 (16,7 %) из 18 пациентов и ни у одного пациента не диагностирован полный патоморфологический ответ (4-я степень лечебного патоморфоза).

При пролонгированной программе лечения получены более высокие данные по показателям лечебного патоморфоза. Так, лечебный патоморфоз 3-й степени зарегистрирован у 16 (66,7 %) больных из 24, полный патоморфологический ответ (4-я степень) у 5 (20,8 %) пациентов.

Проведенное исследование показало, что оба варианта комплексного лечения больных раком прямой кишки обладают приемлемым профилем токсичности, однако более высокие показатели лечебного патоморфоза при использовании пролонгированной ЛТ делают ее более предпочтительной при выполнении интерсфинктерных резекций при нижеампулярной локализации рака с поражением аноректальной (переходной) зоны анального канала.

### Техника выполнения интерсфинктерных резекций

Соблюдение принципа онкологического радикализма, предусматривающего удаление адекватного объема пораженных опухолью тканей в пределах здоровой стенки кишки, является важнейшим элементом хирургического этапа комплексной программы лечения. Для соблюдения данного принципа в отделении проктологии ФГБУ «РОНЦ им. Н.Н. Блохина» РАМН используется ряд технических приемов, позволяющих под визуальным контролем осуществлять выполнение резекционного этапа оперативного вмешательства с минимальной опасностью вовлечения дистальной и латеральной границ резекции. При расположении опухоли нижеампулярного отдела в пределах аноректальной зоны без поражения зубчатой линии накладывается циркулярный шов на зубчатую линию. При расположении нижнего полюса опухоли на уровне зубчатой линии и инфильтрации внутреннего сфинктера циркулярный шов накладывается на 0,5 см ниже зубчатой линии. При этом следует четко представлять, что только в условиях проведенного неoadъювантного химиолучевого лечения и при достижении регрессии опухоли более 50 % допустим данный клиренс дистальной границы резекции. На дренажную трубку, введенную в анальный канал на 10–15 см, накладывается кисетный шов, ограничивая тем самым бактериальную контаминацию операционной раны.

Скальпелем непосредственно вблизи дренажной трубки делается циркулярный разрез (рис. 5), отсекается слизистая оболочка анального канала, при этом визуализируется внутренний сфинктер.

Пациентам, у которых до начала лечения не было выявлено вовлечения в опухолевый процесс зубчатой линии и внутреннего сфинктера, выполняется частичная (проксимальная) резекция внутреннего сфинктера (рис. 6).

При наличии опухолевой инфильтрации внутреннего сфинктера и/или зубчатой линии выполняется

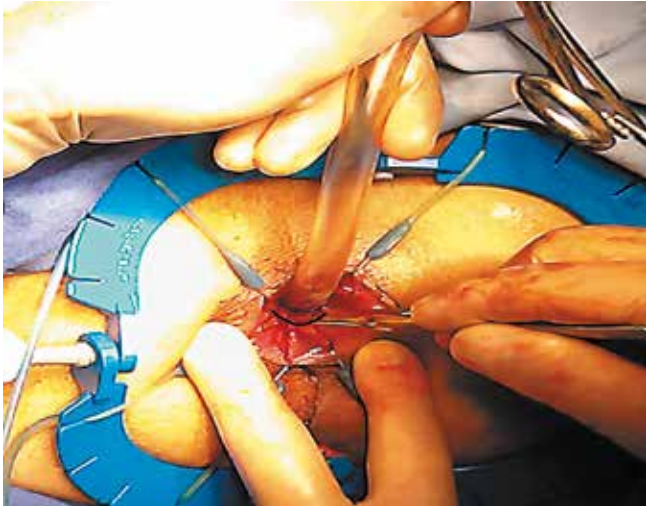


Рис. 5. Разрез слизистой вблизи дренажной трубки

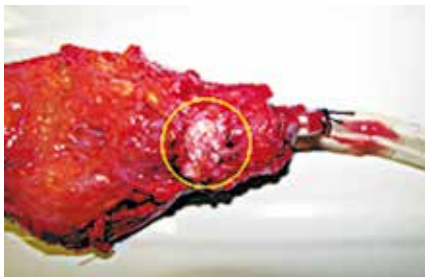


Рис. 6. Резецированный внутренний сфинктер

субтотальная резекция внутреннего сфинктера, как правило, в объеме гемисфинктерэктомии с последующим восстановлением его целостности (рис. 7).

После резекции внутреннего сфинктера острым путем по межсфинктерной борозде производится вход в полость малого таза и удаляется мобилизованная кишка с опухолью.

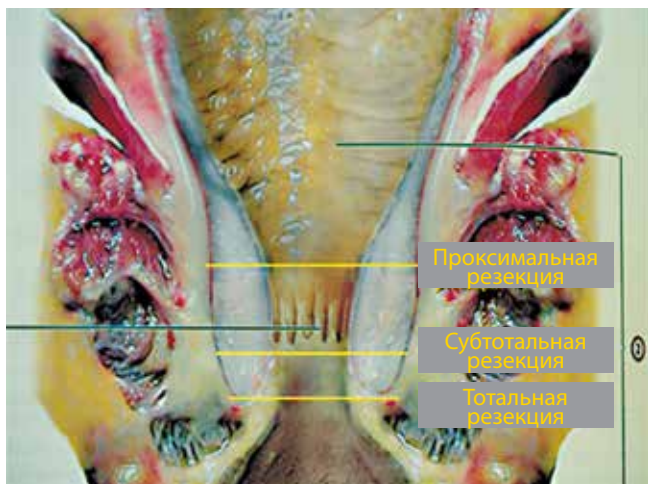


Рис. 7. Виды интерсфинктерных резекций внутреннего сфинктера (по S. Nagayata et al., 2012) [16]

Трансплантат кишки низводится в анальный канал. Первоначально фиксируется кишка к внутреннему сфинктеру, пересекается кишка на уровне адекватного кровоснабжения и накладывается второй ряд швов, фиксируется слизистая кишки к слизистой анального канала, т. е. формируется второй ряд швов (рис. 8).

После наложения двухрядного шва колоанальный анастомоз вправляется в анальный канал (рис. 9).

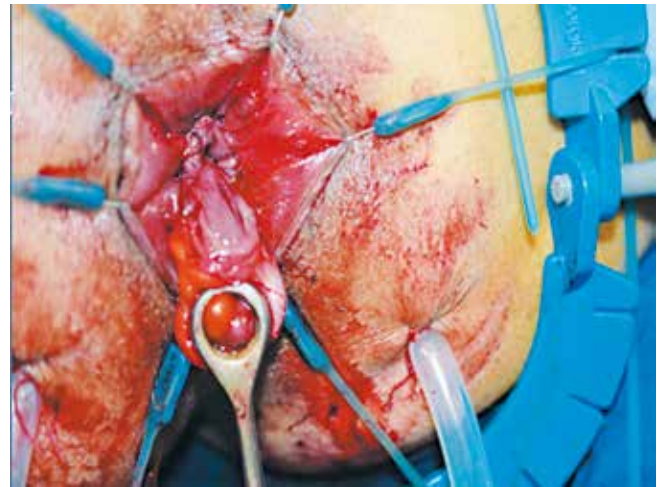


Рис. 8. Фиксация слизистой кишки к слизистой анального канала

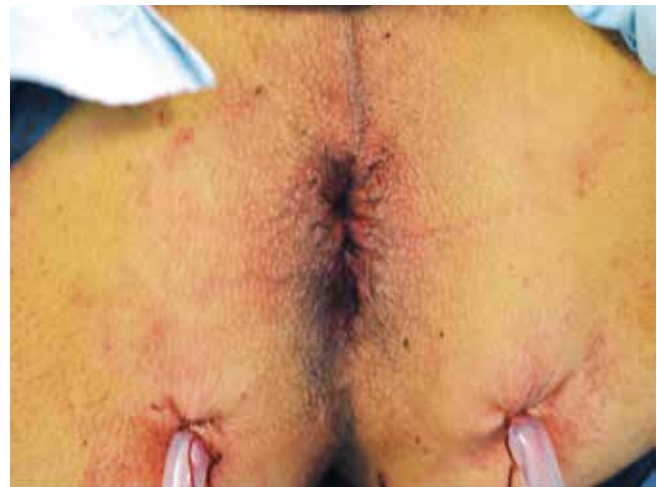

Рис. 9. Окончательный вид операции

Использование данной техники оперативного вмешательства привело к минимизации такого грозного осложнения, как частичный некроз низведенной кишки, который выявлен у 1 (5,6 %) из 18 пациентов, получавших лечение курсом ЛТ 5 × 5 Гр, и у 1 (4,2 %) из 24 при пролонгированном курсе. Летальных исходов не зарегистрировано ни в одном случае.

Представленная техника оперативных вмешательств и комплексная терапия с курсом ЛТ 5 × 5 Гр позволили у 4 (22,2 %) из 18 больных выполнить ин-

терсфинктерную резекцию прямой кишки. Столь невысокий процент сфинктеросохраняющих операций объясняется невысокой частотой (у 4 пациентов) развития резорбции опухоли более 50 % и развитием лишь у 3 (16,7 %) пациентов 3-й степени лечебного патоморфоза. При пролонгированном курсе эти показатели оказались значительно лучше — у 18 (75,0 %) из 24 пациентов, несмотря на более запущенный опухолевый процесс, удалось выполнить интерсфинктерную резекцию за счет развития у 23 (95,8 %) пациентов резорбции опухоли более 50 %.

### Эффективность лечения

Медиана наблюдения при использовании курса ЛТ 5 × 5 Гр в программе комплексного составила 42,95 мес. За указанный период времени в данной группе из 18 пациентов не выявлено ни одного локорегионарного рецидива рака и отдаленных метастазов как при выполнении экстирпации прямой кишки, так и при интерсфинктерной резекции. При использовании пролонгированной программы ЛТ медиана наблюдения составила 18,1 мес и к настоящему времени также не выявлено ни одного локорегионарного рецидива рака и отдаленных метастазов. Все пациенты к настоящему моменту живы, и дальнейшее мониторинговое наблюдение за пациентами позволит с большей долей вероятности оценить онкологическую обоснованность выполнения сфинктеросохраняющих операций с использованием интерсфинктерной технологии при раке нижеампулярного отдела прямой кишки с распространением на аноректальную зону анального канала.

### Заключение

Расширение показаний к сфинктеросохраняющим операциям в лечении рака прямой кишки — один из актуальных вопросов современной онкологии, который до сих пор редко поднимался в отношении больных раком нижеампулярного отдела с распространением на аноректальную зону анального канала. Сдерживающим моментом в этом отношении остается высокий риск нарушения принципов абластики оперативных вмешательств за счет опасности вовлечения латерального края резекции, что и предопределяет высокий риск возникновения локорегионарных рецидивов рака. Логично было бы предположить, что одним из вариантов решения данного вопроса может быть применение высокотехнологичных программ неоадьювантного воздействия на опухоль с целью получения полного или частичного клинического ответа на лечение. Обнадёживающие результаты в этом плане получены при использовании комплексных программ лечения на базе пролонгированных курсов ЛТ по «радикальной» программе в монорежиме или с включением системной цитотоксической терапии. Однако данная программа существенно (до 5–6 нед) удлиняет предоперационный этап лечения, что крайне

нежелательно для выполнения основного этапа комплексного лечения — хирургического, особенно для операбельных форм рака прямой кишки. В связи с этим возникает вопрос о создании таких вариантов неоадьювантного воздействия на опухоль, которые бы в течение короткого интервала времени (например, в течение 4–5 дней) оказывали бы на опухоль такое же канцерцидное действие, которое по своей изоэффективности не уступало бы пролонгированной ЛТ, не удлиняя при этом дооперационный этап лечения.

В основе современных лечебных программ ведущих научно-практических учреждений лежит концепция многокомпонентного лечения, органично сочетающая современные хирургические технологии с достижениями ЛТ и лекарственной терапии. В ФГБУ «РОНЦ им. Н.Н. Блохина» РАМН такие программы созданы в результате совершенствования коротких курсов неоадьювантного комбинированного метода лечения, реализуемого по 2 направлениям:

- 1) повышение эффективности неоадьювантного лучевого компонента на основе использования концепции полирадиомодификации для достижения максимального локального противоопухолевого контроля;
- 2) применение в схемах предоперационного облучения лекарственных противоопухолевых препаратов для системного цитотоксического действия с целью уменьшения (минимизации) гематогенного метастазирования.

Некоторые лекарственные препараты при сочетанном применении с программой полирадиомодификации (например, фторпиримидины) обладают как радиосенсибилизирующими свойствами, так и системным противоопухолевым воздействием. Наряду с этим применение фторпиримидиновых соединений в сочетании с электронакцепторными соединениями (например, с метронидазолом) повышает их эффективность (за счет хемосенсибилизации).

Таким образом, сочетание неоадьювантной ЛТ с несколькими радиомодификаторами и/или с лекарственными противоопухолевыми препаратами для системного цитотоксического действия легло в основу создания новых вариантов комплексного лечения больных раком прямой кишки.

Разработанная программа комплексного лечения больных раком прямой кишки с использованием нескольких радиомодулирующих агентов и системной цитотоксической терапии обладает мощным канцерцидным воздействием на опухоль, блокирует механизмы реализации локорегионарных рецидивов рака, уменьшает лимфогематогенную диссеминацию опухолевых клеток. При этом существенное повышение абластики оперативных вмешательств создает реальные условия для расширения показаний к выполнению сфинктеросохраняющих операций при нижеампулярной локализации рака. Это позволило использовать данную программу комплексного лече-

ния рака нижнеампулярного отдела прямой кишки с поражением аноректальной зоны анального канала для изучения возможностей выполнения интерсфинктерных резекций.

Нами были определены 2 программы комплексно-го лечения больных раком нижнеампулярного отдела прямой кишки с распространением на аноректальную зону, у которых первоначально (с 2005 г.) использована короткая, а с 2009 г. пролонгированная программа ЛТ. Проведенный анализ результатов лечения 42 пациентов, из которых 18 больным проведен короткий курс комплексного лечения, а у 24 пролонгированный с локализацией рака в нижнеампулярном отделе с распространением на аноректальную зону и у которых были изучены возможности выполнения интерсфинктерных резекций, позволил сформулировать ряд условий для принятия решения о целесообразности выполнения данного типа оперативных вмешательств.

Данный вид оперативного вмешательства показан пациентам с локализацией рака в нижнеампулярном отделе прямой кишки с распространением на аноректальную (переходную) зону, но без прорастания внутреннего сфинктера и выхода опухоли в межсфинктерную борозду, а также без распространения опухоли ниже зубчатой линии. Принятие решения о возможности выполнения данного вида оперативного вмешательства, так же как и выбор оптимального метода комплексного лечения, может быть осуществлено только после проведения современных методов обследования (трансректальной сонографии, МРТ), даю-

щих представление о характере местного распространения опухолевого процесса.

Допустимость выполнения интерсфинктерных резекций может быть рассмотрена только в том случае, когда применение современных многокомпонентных программ комплексного неoadъювантного лечения позволяет получить редукцию опухоли более чем на 50 % (по данным МРТ), что позволит с высокой долей вероятности исключить возможность поражения латеральных и дистальных границ резекции даже при минимальном клиренсе дистальной границы (0,5–1,0 см).

Выполнение интерсфинктерных резекций всегда должно сопровождаться резекцией внутреннего сфинктера, объем которой (от субтотальной до проксимальной частичной резекции) определяется интрамуральным распространением опухолевого процесса и отношением его к зубчатой линии. Выполнение резекции внутреннего сфинктера должно осуществляться под визуальным контролем, что облегчается при применении предлагаемой техники оперативного вмешательства.

Таким образом, использованные программы комплексного лечения безопасны, обладают высоким потенциалом канцерцидного воздействия на опухоль, позволяющего существенно повысить абластичность хирургического вмешательства, блокировать механизмы реализации локорегионарных рецидивов и метастазов, увеличить количество сфинктеросохраняющих операций и снизить процент инвалидизации пациентов, тем самым создавая условия для более адекватной трудовой и социальной реабилитации.

## ЛИТЕРАТУРА

1. Николаев А.В. Сфинктеросохраняющие операции при комбинированном лечении рака нижнеампулярного отдела прямой кишки. Автореф. дисс. ... канд. мед. наук. М., 1999.
2. Тамразов Р.И. Предоперационная термордиотерапия в комбинированном лечении больных раком прямой кишки. Автореф. дисс. ... канд. мед. наук. М., 2001.
3. Барсуков Ю.А. Комбинированное и комплексное лечение больных раком прямой кишки (результаты рандомизированных исследований). Автореф. дисс. ... д-ра мед. наук. М., 1991.
4. Кузьмичев Д.В. Комбинированное лечение больных раком прямой кишки с использованием новых вариантов полирадиомодификации. Автореф. дисс. ... канд. мед. наук. М., 2009.
5. Кныш В.И. Клиническое течение, диагностика и современное состояние лечения рака прямой кишки. Автореф. дисс. ... д-ра мед. наук. М., 1979.
6. NCCN Clinical Practice Guidelines in Oncology. Rectal Cancer. V.2.2009.
7. Rectal cancer: ESMO Clinical Recommendation for diagnosis, treatment and follow-up. *Ann Oncol* 2009;20(Suppl 4):iv54–iv56.
8. Барсуков Ю.А. Комбинированное и комплексное лечение больных раком прямой кишки. М., 2011.
9. Bosset J.-F., Collette L., Calais G. et al. Chemotherapy with preoperative radiotherapy in rectal cancer. *N Engl J Med* 2006;355(11):1114–23.
10. Gerard J.-P., Conroy T., Bonnetain F. et al. Preoperative radiotherapy with or without concurrent fluorouracil and leucovorin in T3-4 rectal cancers: results of FFCD 9203. *J Clin Oncol* 2006;24(28):4620–5.
11. O'Neill B.D.P., Brown G., Heald R.J. et al. Non-operative treatment after neoadjuvant chemoradiotherapy for rectal cancer. *Lancet Oncol* 2007;8(7):625–33.
12. Sauer R., Becker H., Hohenberger W. et al. Preoperative versus postoperative chemoradiotherapy for rectal cancer. *N Engl J Med* 2004;351(17):1731–40.
13. Гордеев С.С. Варианты неoadъювантной химиолучевой терапии больных местнораспространенным раком прямой кишки. Автореф. дисс. ... канд. мед. наук. М., 2013.
14. Лавникова Г.А. Некоторые закономерности лучевого патоморфоза опухолей человека и их практическое использование. *Вестник АМН СССР* 1976;6:13–9.
15. Dworak O., Keiholz I., Hoffmann A. Pathological features of rectal cancer after preoperative radiochemotherapy. *Int J Cancer Dis* 1997;(12):19–23.
16. Nagayama S., Al-Kubati W., Sakai Y. What is the place of intersphincteric resection when operating on low rectal cancer? *IRSN Surg* 2012. Article ID 585484, 3 p.