

Непосредственные и отдаленные результаты лапароскопической правосторонней гемиколэктомии с D3-лимфодиссекцией: опыт 1 центра

О.А. Рахимов, С.С. Гордеев, В.А. Алиев, З.З. Мамедли, Д.В. Кузьмичев, Ю.А. Барсуков, А.О. Расулов

Хирургическое отделение № 3 (проктологическое) ФГБУ «Национальный медицинский исследовательский центр онкологии им. Н.Н. Блохина» Минздрава России; Россия, 115478 Москва, Каширское шоссе, 24

Контакты: Сергей Сергеевич Гордеев ss.netoncology@gmail.com

Цель исследования — изучить непосредственные и отдаленные результаты правосторонней гемиколэктомии с расширенной лимфодиссекцией на основании опыта 1 клиники.

Материалы и методы. Данная работа основана на ретроспективном анализе проспективно собранной базы данных всех больных раком правых отделов толстой кишки, которым выполнялась лапароскопическая правосторонняя гемиколэктомия с D3-лимфодиссекцией в период с 2013 по 2018 г. Исследуемые параметры включали интраоперационную кровопотерю, продолжительность операции (анализировались на основании данных наркозных карт), частоту послеоперационных осложнений, сроки госпитализации, длительность лимфорей, сроки восстановления функции желудочно-кишечного тракта, целостность фасции мезоколон, число и локализацию удаленных лимфатических узлов.

Результаты. Всего в указанном объеме было прооперировано 50 пациентов. Конверсий не отмечено. Медиана времени операции составила 185 мин, медиана объема кровопотери — 30 мл. Послеоперационной летальности не зафиксировано. Общая частота послеоперационных осложнений — 12 (24 %) случаев, частота повторных операций — 2 (4 %). Медиана числа изученных лимфатических узлов — 26, высокое качество (G₃) препарата достигнуто у 48 (96 %) пациентов. При медиане наблюдения 19,5 мес отмечены 2 (4 %) случая прогрессирования заболевания — развитие метастазов в печень.

Выводы. Наши данные подтверждают безопасность использования лапароскопического доступа для выполнения резекций правых отделов ободочной кишки с D3-лимфодиссекцией.

Ключевые слова: рак ободочной кишки, лапароскопическая хирургия, мезоколонэктомия, D3-лимфодиссекция

Для цитирования: Рахимов О.А., Гордеев С.С., Алиев В.А. и др. Непосредственные и отдаленные результаты лапароскопической правосторонней гемиколэктомии с D3-лимфодиссекцией: опыт 1 центра. Онкологическая колопроктология 2018;8(2):11–7.

DOI: 10.17650/2220-3478-2018-8-2-11-17

Short-term and long-term outcomes of laparoscopic right hemicolectomy with D3 lymph node dissection: experience of one clinic

O.A. Rakhimov, S.S. Gordeev, V.A. Aliev, Z.Z. Mamedli, D.V. Kuzmichev, Yu.A. Barsukov, A.O. Rasulov

Surgical Department No. 3 (Department of Proctology) of N.N. Blokhin National Medical Research Center of Oncology, Ministry of Health of Russia; 23 Kashirskoe Shosse, Moscow 115478, Russia

Objective: to assess short-term and long-term outcomes of right hemicolectomy with extensive lymph node dissection using the experience of one clinic.

Materials and methods. This retrospective study analyzed data from a prospectively collected database containing information on all patients with right-sided colon cancer that underwent laparoscopic right hemicolectomy with D3 lymph node dissection between 2013 and 2018. We estimated intraoperative blood loss, surgery duration (taken from anesthetic records), frequency of postoperative complications, length of in-hospital stay, duration of lymphorrhea, time to gastrointestinal recovery, integrity of the mesocolon, number and location of removed lymph nodes.

Results. A total of 50 underwent laparoscopic right hemicolectomy with D3 lymph node dissection. No cases of surgical conversion were registered. Median surgery duration was 185 min; median blood loss was 30 mL. No postoperative mortality was observed in the study cohort. Twelve (24 %) patients had postoperative complications; 2 (4 %) patients underwent repeated surgery. Median number of lymph nodes examined was 26; high-quality specimens (G₃) were obtained in 48 (96 %) patients. At a median follow-up of 19.5 months, 2 (4 %) patients had disease progression (developed liver metastases).

Conclusion. Our results confirm safety of laparoscopic approach for right colon resection with D3 lymph node dissection

Key words: colon cancer, laparoscopic surgery, mesocolic excision, D3 lymph node dissection

For citation: Rakhimov O.A., Gordeev S.S., Aliev V.A. et al. Short-term and long-term outcomes of laparoscopic right hemicolectomy with D3 lymph node dissection: experience of one clinic. Onkologicheskaya Koloproktologiya = Colorectal Oncology 2018;8(2):11–7.

Введение

Операции с расширенной лимфодиссекцией у больных раком ободочной кишки все шире входят в клиническую практику, несмотря на то что данные об их эффективности получены преимущественно на основании нерандомизированных исследований [1–3].

В Японии и некоторых странах Азии D3-лимфодиссекция входит в стандарты хирургического лечения рака ободочной кишки [4]. В странах Европы, в США и России D3-лимфодиссекция у больных раком толстой кишки обычно выполняется в рамках операции с тотальной мезоколонэктомией, которая предполагает удаление участка кишки на большем протяжении, а также удаление большей по объему площади мезоколон.

Подобные оперативные вмешательства стали широко внедряться в клиническую практику сравнительно недавно, после публикации в 2009 г. автором методики профессором W. Hohenberger многолетнего опыта собственной клиники [1]. Технически подобные операции требуют более сложных хирургических навыков и знания анатомии от практикующего специалиста. Несмотря на то что в оригинальном описании операция выполнялась только из открытого доступа, проведение подобных операций с использованием малоинвазивных технологий было только вопросом времени.

Цель данного исследования — изучить непосредственные и отдаленные результаты правосторонней гемиколэктомии с расширенной лимфодиссекцией на основании опыта 1 клиники.

Материалы и методы

Данная работа основана на ретроспективном анализе проспективно собранной базы данных всех больных раком правых отделов толстой кишки, которым выполнялась лапароскопическая правосторонняя гемиколэктомия с D3-лимфодиссекцией в проктологическом отделении ФГБУ «Национальный медицинский исследовательский центр онкологии им. Н.Н. Блохина» Минздрава России в период с 2013 по 2018 г. Границей правых отделов толстой кишки считался уровень отхождения средней ободочной артерии. Из исследования исключали пациентов с метастатическим раком ободочной кишки, пациентов, которым операции проводились в экстренном порядке, а также больных, которым по причине местного распространения опухолевого процесса требовалось выполнение панкреатодуоденальной резекции.

Предоперационное обследование с целью стадирования опухоли включало колоноскопию, гистологическое исследование опухолевой ткани, компьютерную томографию брюшной полости с внутривенным контрастированием, компьютерную томографию или рентгенографию грудной клетки, определение уровней маркеров — раково-эмбрионального антигена и СА 19-9, гастроскопию, ультразвуковое исследование брюшной полости и малого таза.

Исследуемые параметры включали интраоперационную кровопотерю, продолжительность операции (анализировались на основании данных наркозных карт), частоту послеоперационных осложнений, сроки госпитализации, длительность лимфореи, сроки восстановления функции желудочно-кишечного тракта, целостность фасции мезоколон, число и локализацию удаленных лимфатических узлов.

Периоперационное ведение всех пациентов, которым выполнялись лапароскопические вмешательства, осуществляли в соответствии с протоколом ускоренной реабилитации [5]. Послеоперационные осложнения оценивали по шкале Clavien–Dindo [6].

Вырезку и маркировку лимфатических узлов проводили с участием хирурга после макроскопической оценки удаленного препарата и изучения морфометрических параметров (рис. 1). Качество мезоколонэктомии оценивали в соответствии с методом, предложенным N. West и соавт. [7].

Лимфатические узлы классифицировали на периколеческие (201, 211, 221), промежуточные (202, 212, 222) и апикальные (203, 213, 223) в соответствии с классификацией Japanese Society for Cancer of the Colon and Rectum (JSCCR) [4].

При проведении лапароскопической правосторонней гемиколэктомии использовали 4 основных порта.

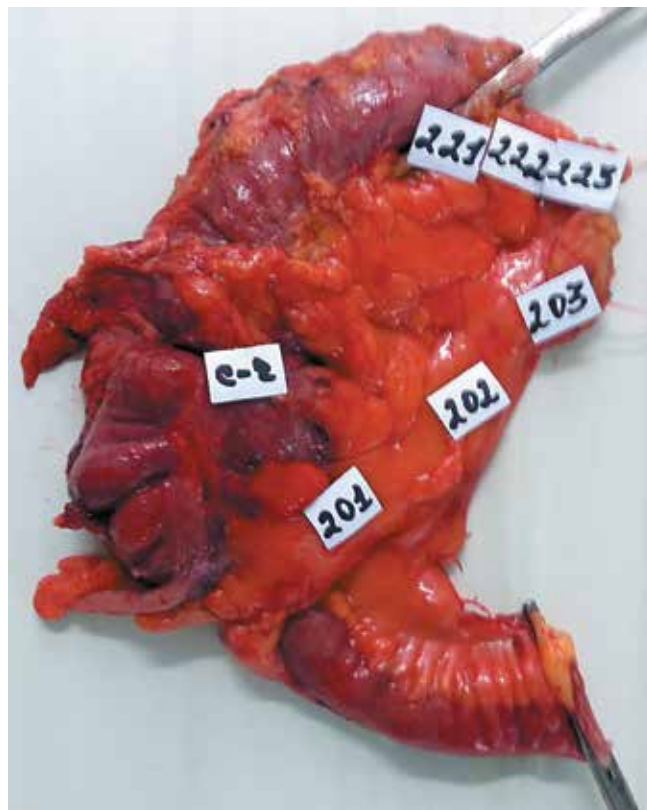


Рис. 1. Вид удаленного препарата после мезоколонэктомии с D3-лимфодиссекцией

Fig. 1. Gross specimen after mesocolic excision with D3 lymph node dissection

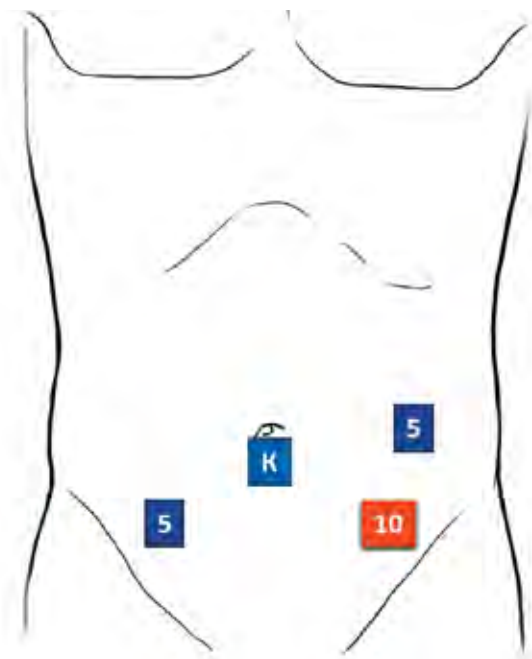


Рис. 2. Схема постановки портов при выполнении лапароскопической правосторонней гемиколэктомии: 5 – 5-миллиметровый порт, 10 – 10-миллиметровый порт, К – камера

Fig. 2. Port placement layout for laparoscopic right hemicolectomy: 5 – 5 mm port, 10 – 10 mm port, K – camera

Для камеры 10-миллиметровый порт устанавливали непосредственно под пупком (однако допускалось изменение его расположения при наличии индивидуальных анатомических особенностей пациента). Основной рабочий 10-миллиметровый порт устанавливали в левой подвздошной области выше *os iliaca ant. sup.* на 2–3 см. Также использовали два 5-миллиметровых порта: в правой подвздошной области и в левой подреберно-подвздошной области (рис. 2).

Хирург располагался между ног пациента, справа от него и слева от пациента находились ассистент с камерой и 2-й ассистент. Через 5-миллиметровый порт справа осуществляли тракцию–контртракцию с помощью эндоскопического граспера, через 10-миллиметровый порт слева – непосредственно мобилизацию с помощью монополярных инструментов и ультразвукового диссектора, а также клипирование сосудов. При выполнении лапароскопических операций предпочтение отдавали медиолатеральному методу мобилизации правых отделов толстой кишки. Исключение составляли пациенты с выраженным висцеральным ожирением, спаечным процессом, когда идентификация эмбрионального анатомического слоя могла быть легче выполнена с латеральной стороны.

Вскрывали брюшину под *a. ileocolica*, идентифицировали слой между фасциями Toldt и Gerota, при условии хорошей визуализации проводили максимальную мобилизацию в латеральном и краниальном направлениях, обнажали головку поджелудочной железы и «подкову» двенадцатиперстной кишки.

При выполнении D3-лимфодиссекции выделяли основание *a. et v. ileocolicae* (для выхода на основание мобилизацию проводили вдоль первых подвздошных сосудов), лигировали их у основания и продолжали мобилизацию в краниальном направлении вдоль стенки *v. mesenterica sup.* Мобилизацию проводили в краниальном направлении до уровня отхождения *a. et v. colicae mediae*. При наличии у пациента *a. colica dextra* ее также лигировали у основания. В процессе мобилизации визуализировали ствол Henle, лигировали впадающие в него *v. colica dextra* и *v. colica dextra superior*. При локализации опухоли в области печеночного изгиба ободочной кишки и проксимальной трети поперечной ободочной кишки *a. colica media* лигировали у основания, при других локализациях опухоли проводили лимфодиссекцию от основания *a. colica media* и пересекали только ее правую ветвь. *A. et v. gastrocolicae* рутинно не резецировали, показанием к их резекции было только наличие местно-распространенного рака печеночного изгиба или проксимальной трети поперечной ободочной кишки.

После этого вскрывали брюшину латерального канала и переходной складки между слепой кишкой и связкой Трейтца. Рассекали желудочно-ободочную связку, мобилизовали проксимальную и среднюю треть поперечной ободочной кишки, печеночный изгиб ободочной кишки.

Анастомоз формировали экстракорпорально, мини-лапаротомию выполняли в параумбиликальной области продольным разрезом до 5–6 см.

Статистический анализ проводили с использованием программы SPSS v. 22. Для оценки качественных признаков использовали таблицы сопряжения 2 × 2, при малых выборках – точный тест Фишера, также использовали χ^2 -тест с поправкой Йетса на непрерывность. Для критериев с нормальным распределением использовали тест Стьюдента, для сравнения медиан числовых значений – критерий Манна–Уитни. Во всех случаях анализ проводили с двусторонним значением *p*. Для выполнения анализа прогностических факторов использовали логистическую регрессию. Выживаемость оценивали по методу Каплана–Мейера. Для сравнения кривых выживаемости использовали *log-rank*-тест. Общую выживаемость вычисляли с даты операции до даты смерти пациента, безрецидивную выживаемость – с даты операции до даты смерти или прогрессирования заболевания (учитывали наиболее раннее событие), опухолевоспецифичную выживаемость – с даты операции до даты прогрессирования рака ободочной кишки или смерти пациента от рака ободочной кишки.

Результаты.

Характеристики исследуемой группы представлены в табл. 1.

Медиана возраста пациентов составила 62,5 года (от 28 до 83 лет). У 12 (24 %) пациентов опухоль

Таблица 1. Характеристики исследуемой группы пациентов, n = 50
Table 1. Patient characteristics, n = 50

Показатель Parameter	Число пациентов, n (%) Number of patients, n (%)
Пол: Gender:	
мужской male	19 (38)
женский female	31 (62)
Индекс массы тела >30 кг/м ² : Body mass index >30 kg/m ² :	
да yes	11 (22)
нет no	39 (78)
Локализация опухоли: Tumor location:	
слепая кишка cecum	23 (46)
восходящая ободочная кишка ascending colon	15 (30)
печеночный изгиб ободочной кишки hepatic flexure of the colon	6 (12)
проксимальная треть поперечной ободочной кишки proximal third of the transverse colon	6 (12)
pT:	
1	3 (6)
2	16 (32)
3	24 (48)
4	7 (14)
pN:	
0	43 (86)
1–2	7 (14)
Уровень раково-эмбрионального антигена, нг/мл: Level of oncofetal antigen ng/mL:	
<5	43 (86)
>5	7 (14)

локализовалась в печеночном изгибе ободочной кишки или поперечной ободочной кишке, что требовало расширения объема операции и перевязки у основания *a. colica media*.

У 7 (14 %) пациентов малоинвазивные вмешательства выполнялись, несмотря на наличие местно-распространенного (T4) опухолевого процесса.

Ни у одного пациента не потребовалась конверсия в открытый доступ.

Мобилизация проводилась у подавляющего большинства пациентов (42 (84 %)) медиолатерально.

Интраоперационные характеристики представлены в табл. 2.

Учитывая расширенный объем лимфодиссекции, несмотря на следование протоколу ускоренной реабилитации пациентов, в большинстве случаев проводили дренирование брюшной полости – у 41 (82 %) пациента.

Таблица 2. Интраоперационные характеристики в исследуемой группе пациентов

Table 2. Intraoperative characteristics in the group studied

Показатель Parameter	Значение, медиана (мин.—макс.) Median (min.—max.)
Продолжительность операции, мин Surgery duration, min	185 (130–345)
Объем кровопотери, мл Blood loss, mL	30 (30–300)

Кровопотеря у подавляющего большинства пациентов была минимальной, клинически значимой кровопотери не отмечено. Максимальная продолжительность операции составила 3 ч.

В табл. 3 суммированы данные по срокам активизации пациентов.

Таблица 3. Сроки восстановления функции желудочно-кишечного тракта и активизации пациентов в исследуемой группе, n = 50

Table 3. Time to gastrointestinal recovery and patient activation in the group studied, n = 50

Показатель Parameter	Число пациентов, n (%) Number of patients, n (%)
Время до восстановления перистальтики, ч: Time to restoration of peristalsis, h:	
<6	14 (28)
6–11	33 (66)
12–24	3 (6)
Время до приема жидкой пищи, ч: Time to first liquid meal, h:	
<6	14 (28)
6–11	33 (66)
12–24	3 (6)
Время до восстановления нормального питания, ч: Time to restoration of normal nutrition, h:	
12–24	26 (52)
48	23 (46)
72	1 (2)
Время до полной активизации, ч: Time to complete activation, h:	
6–11	4 (8)
12–24	20 (40)
48	25 (50)
72	1 (2)

Как видно из табл. 3, несмотря на выполнение расширенного объема лимфодиссекции, все, кроме 1 пациента, были активизированы и восстановили нормальный режим питания в течение 2 сут после операции. Медиана продолжительности госпитализации составила 7 сут (от 5 до 25 сут).

Послеоперационной летальности не отмечено. Данные о послеоперационных осложнениях представлены в табл. 4.

Таблица 4. Послеоперационные осложнения в исследуемой группе пациентов, n = 50

Table 4. Postoperative complications in the group studied, n = 50

Степень осложнений (по Clavien–Dindo) Clavien–Dindo grade	Число пациентов, n (%) Number of patients, n (%)
I	4 (8)
II	6 (12)
IIIВ	2 (4)
<i>Всего</i> <i>Total</i>	<i>12 (24)</i>

Среди осложнений I степени были серома мини-лапаротомной раны у 2 пациентов, диарея у 1 пациента и лихорадка в послеоперационном периоде у 1 пациента. Осложнения II степени включали пневмонию у 2 пациентов, тромбоз глубоких вен нижних конечностей у 2 пациентов, псевдомембранозный колит у 1 пациента и кровотечение по дренажу. В группе пациентов, которым были выполнены D3-лапароскопические операции, отмечены 2 тяжелых осложнения, потребовавшие выполнения повторных оперативных вмешательств: эвентрация в области мини-лапаротомной раны и нагноение лимфатической кисты. Нагноение лимфатической кисты произошло у пациента, у которого не функционировал установленный после 1-й операции дренаж. Во время повторной операции установлены 2 дренажа, лимфорей продолжалась до 13 сут. Дальнейшее течение послеоперационного периода гладкое, пациент в удовлетворительном состоянии был выписан из стационара.

Медиана числа изученных лимфатических узлов составила 26 (от 4 до 68), при этом медиана числа изученных лимфатических узлов апикальной группы – 5 (от 0 до 22). Поражение апикальных лимфатических узлов выявлено у 2 (4 %) пациентов; у одного из них метастазы развились через 11,6 мес после операции, пациент получает системную химиотерапию, другой пациент жив без признаков заболевания при наблюдении в течение 12,9 мес.

Качество удаления препарата и сохранения фасции мезоколон оценено как высокое (G₃) у 48 (96 %) пациентов, как удовлетворительное (G₂) – у 1 (2 %) и как низкое – у 1 (2 %) пациента.

Медиана срока наблюдения в исследуемой группе составила 19,5 мес (от 6 до 43,3 мес). Ни одного рецидива не отмечено. У 2 (4 %) пациентов развились метастазы в печени.

Общая 2-летняя выживаемость составила 100 %, безрецидивная выживаемость – 93,4 % (рис. 3).

Обсуждение

Данное исследование – одно из немногих в России, посвященных изучению технической выполни-

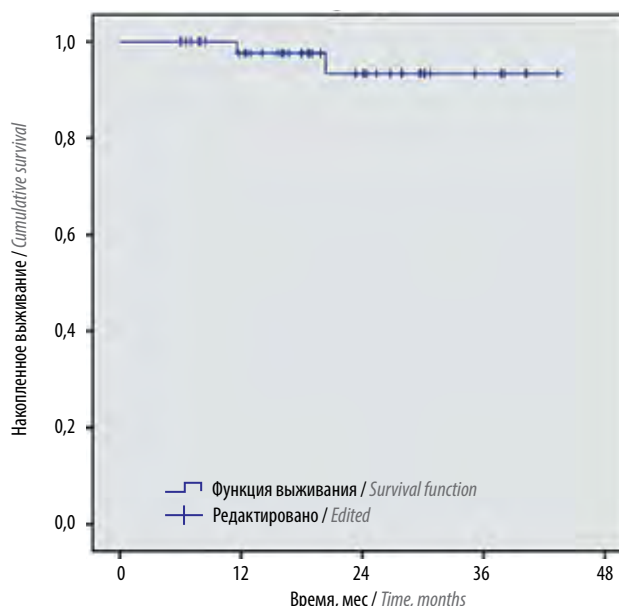


Рис. 3. Безрецидивная выживаемость в исследуемой группе пациентов

Fig. 3. Relapse-free survival in the group studied

мости и безопасности использования лапароскопического доступа для выполнения правосторонней гемиколэктомии с расширенной лимфодиссекцией.

Техническая выполнимость подобных вмешательств подтверждается отсутствием конверсий в нашей исследуемой группе, а также высоким качеством препарата (G₃) у подавляющего большинства (92 %) пациентов. При этом другие авторы отмечают, что конверсия может требоваться до 10,4 % случаев [8].

Медиана продолжительности операций в нашем исследовании (185 мин) на уровне или ниже показателей, полученных в рандомизированных исследованиях, где выполнялись D2-лапароскопические резекции ободочной кишки: 142 мин в BARCELONA trial [9, 10], 180 мин в CLASSIC trial [11–14], 145 мин в COLOR trial [15, 16], 150 мин в COST trial [17, 18]. Продолжительность лапароскопических операций с D3-лимфодиссекцией, по данным литературы, варьирует от 133 до 258 мин [19, 20].

Кровопотеря во время лапароскопических операций, как и в других исследованиях, была незначительной, а сроки восстановления пациентов – малыми [19, 20].

Общая частота осложнений в нашем исследовании была относительно высокой – 24 %, однако только у 4 % больных они потребовали выполнения повторных хирургических вмешательств. Для сравнения: в исследовании J. W. Shin и соавт. общая частота осложнений была ниже – 17,8 %, однако у 5,9 % пациентов была отмечена несостоятельность межкишечных анастомозов [21]. Данное осложнение в нашей исследуемой группе не встречалось. В исследовании L. Y. Zhao и соавт. частота осложнений составила 11,8 %, у 1,7 % пациентов имелась несостоятельность анастомоза [8]. В рандомизированном исследовании S. Yamamoto

и соавт. частота осложнений была 14,3 %, повторные операции потребовались 1,7 % больных [20].

В нашей исследуемой группе отмечается тенденция к высоким отдаленным результатам лечения, однако медиана срока наблюдения пока недостаточна для объективного сравнения с результатами других работ.

К преимуществам нашего исследования следует отнести наличие однородной исследуемой группы без искусственной селекции пациентов. Включались больные с высоким индексом массы тела и пациенты с местно-распространенным (T4) раком ободочной кишки. Также проводился качественный морфологи-

ческий контроль удаленных препаратов, что позволяет объективно судить об адекватности использования лапароскопического доступа для выполнения подобных операций. К недостаткам исследования относятся сравнительно небольшая исследуемая группа и низкая медиана срока наблюдения, не позволяющая провести сравнительный анализ отдаленных результатов лечения.

Таким образом, результаты нашего исследования подтверждают безопасность и выполнимость лапароскопических D3-лимфодиссекций для лечения больных раком правых отделов ободочной кишки.

ЛИТЕРАТУРА / REFERENCES

- Hohenberger W., Weber K., Matzel K. et al. Standardized surgery for colonic cancer: complete mesocolic excision and central ligation – technical notes and outcome. *Colorectal Dis* 2009;11(4):354–64; discussion 364–5. PMID: 19016817. DOI: 10.1111/j.1463-1318.2008.01735.x.
- Bertelsen C.A., Neuenschwander A.U., Jansen J.E. et al. Disease-free survival after complete mesocolic excision compared with conventional colon cancer surgery: a retrospective, population-based study. *Lancet Oncol* 2015;16(2):161–8. PMID: 25555421. DOI: 10.1016/S1470-2045(14)71168-4.
- Agalianos C., Gouvas N., Dervenis C. et al. Is complete mesocolic excision oncologically superior to conventional surgery for colon cancer? A retrospective comparative study. *Ann Gastroenterol* 2017;30(6):688–96. PMID: 29118565. DOI: 10.20524/aog.2017.0197.
- Watanabe T., Itabashi M., Shimada Y. et al. Japanese Society for Cancer of the Colon and Rectum (JSCCR) guidelines 2010 for the treatment of colorectal cancer. *Int J Clin Oncol* 2012;17(1):1–29. DOI: 10.1007/s10147-011-0315-2.
- Lassen K., Soop M., Nygren J. et al. Consensus review of optimal perioperative care in colorectal surgery: Enhanced Recovery After Surgery (ERAS) Group recommendations. *Arch Surg* 2009;144(10):961–9. PMID: 19841366. DOI: 10.1001/archsurg.2009.170.
- Clavien P.A., Barkun J., de Oliveira M.L. et al. The Clavien – Dindo classification of surgical complications: five-year experience. *Ann Surg* 2009;250(2):187–96. PMID: 19638912. DOI: 10.1097/SLA.0b013e3181b13ca2.
- West N.P., Hohenberger W., Weber K. et al. Complete mesocolic excision with central vascular ligation produces an oncologically superior specimen compared with standard surgery for carcinoma of the colon. *J Clin Oncol* 2010;28(2):272–8. PMID: 19949013. DOI: 10.1200/JCO.2009.24.1448.
- Zhao L.Y., Liu H., Wang Y.N. et al. Techniques and feasibility of laparoscopic extended right hemicolectomy with D3 lymphadenectomy. *World J Gastroenterol* 2014;20(30):10531–6. PMID: 25132772. DOI: 10.3748/wjg.v20.i30.10531.
- Lacy A.M., García-Valdecasas J.C., Delgado S. et al. Laparoscopy-assisted colectomy versus open colectomy for treatment of non-metastatic colon cancer: a randomised trial. *Lancet* 2002;359(9325):2224–9. PMID: 12103285. DOI: 10.1016/S0140-6736(02)09290-5.
- Lacy A.M., Delgado S., Castells A. et al. The long-term results of a randomized clinical trial of laparoscopy-assisted versus open surgery for colon cancer. *Ann Surg* 2008;248(1):1–7. PMID: 18580199. DOI: 10.1097/SLA.0b013e31816a9d65.
- Jayne D.G., Thorpe H.C., Copeland J. et al. Five-year follow-up of the Medical Research Council CLASICC trial of laparoscopically assisted versus open surgery for colorectal cancer. *Br J Surg* 2010;97(11):1638–45. PMID: 20629110. DOI: 10.1002/bjs.7160.
- Green B.L., Marshall H.C., Collinson F. et al. Long-term follow-up of the Medical Research Council CLASICC trial of conventional versus laparoscopically assisted resection in colorectal cancer. *Br J Surg* 2013;100(1):75–82. PMID: 23132548. DOI: 10.1002/bjs.8945.
- Jayne D.G., Guillou P.J., Thorpe H. et al. Randomized trial of laparoscopic-assisted resection of colorectal carcinoma: 3-year results of the UK MRC CLASICC Trial Group. *J Clin Oncol* 2007;25(21):3061–8. PMID: 17634484. DOI: 10.1200/JCO.2006.09.7758.
- Guillou P.J., Quirke P., Thorpe H. et al. Short-term endpoints of conventional versus laparoscopic-assisted surgery in patients with colorectal cancer (MRC CLASICC trial): multicentre, randomised controlled trial. *Lancet* 2005;365(9472):1718–26. PMID: 15894098. DOI: 10.1016/S0140-6736(05)66545-2.
- Veldkamp R., Kuhry E., Hop W.C. et al. Laparoscopic surgery versus open surgery for colon cancer: short-term outcomes of a randomised trial. *Lancet Oncol* 2005;6(7):477–84. PMID: 15992696. DOI: 10.1016/S1470-2045(05)70221-7.
- Colon Cancer Laparoscopic or Open Resection Study Group, Buunen M., Veldkamp R. et al. Survival after laparoscopic surgery versus open surgery for colon cancer: long-term outcome of a randomised clinical trial. *Lancet Oncol* 2009;10(1):44–52. PMID: 19071061. DOI: 10.1016/S1470-2045(08)70310-3.
- Clinical Outcomes of Surgical Therapy Study Group, Nelson H., Sargent D.J. et al. A comparison of laparoscopically assisted and open colectomy for colon cancer. *N Engl J Med* 2004;350(20):2050–9. PMID: 15141043. DOI: 10.1056/NEJMoa032651.
- Fleshman J., Sargent D.J., Green E. et al. Laparoscopic colectomy for cancer is not inferior to open surgery based on 5-year data from the COST Study Group trial. *Ann Surg* 2007;246(4):655–62; discussion 662–4. PMID: 17893502. DOI: 10.1097/SLA.0b013e318155a762.
- Athanasiou C.D., Markides G.A., Kotb A. et al. Open compared with laparoscopic complete mesocolic excision with central lymphadenectomy for colon cancer: a systematic review and meta-analysis. *Colorectal Dis* 2016;18(7):O224–35. PMID: 27187520. DOI: 10.1111/codi.13385.
- Yamamoto S., Inomata M., Katayama H. et al. Short-term surgical outcomes from a randomized controlled trial to evaluate

laparoscopic and open D3 dissection for stage II/III colon cancer: Japan Clinical Oncology Group Study JCOG 0404. Ann Surg 2014;260(1):23–30. PMID: 24509190. DOI: 10.1097/SLA.0000000000000499.

21. Shin J.W., Amar A.H., Kim S.H. et al. Complete mesocolic excision with D3 lymph node dissection in laparoscopic colectomy for stages II and III colon cancer: long-term

oncologic outcomes in 168 patients. Tech Coloproctol 2014;18(9):795–803. PMID: 24633427. DOI: 10.1007/s10151-014-1134-z.

Вклад авторов

О.А. Рахимов: сбор и анализ клинического материала, разработка дизайна исследования;
С.С. Гордеев: написание статьи, статистический анализ;
В.А. Алиев: разработка дизайна исследования, написание статьи;
З.З. Мамедли, Д. В. Кузьмичев, Ю. А. Барсуков, А. О. Расулов: разработка дизайна исследования.

Authors' contributions

O.A. Rakhimov: collecting and analysis of clinical material, developing the research design;
S.S. Gordeev: article writing, statistical analysis;
V.A. Aliev: developing the research design, article writing;
Z.Z. Mamedli, D.V. Kuzmichev, Yu.A. Barsukov, A.O. Rasulov: developing the research design.

ORCID авторов

С.С. Гордеев: <https://orcid.org/0000-0003-2245-214X>
З.З. Мамедли: <https://orcid.org/0000-0002-9289-1247>
А.О. Расулов: <https://orcid.org/0000-0002-5565-615X>

ORCID of authors

S.S. Gordeev: <https://orcid.org/0000-0003-2245-214X>
Z.Z. Mamedli: <https://orcid.org/0000-0002-9289-1247>
A.O. Rasulov: <https://orcid.org/0000-0002-5565-615X>

Конфликт интересов. Авторы заявляют об отсутствии конфликта интересов.
Conflict of interest. The authors declare no conflict of interest.

Финансирование. Исследование проведено без спонсорской поддержки.
Financing. The study was performed without external funding.