

Современные возможности применения неоадъювантной химиотерапии в комбинированном лечении местно-распространенного рака прямой кишки

Д. В. Кузьмичев, З. З. Мамедли, А. В. Польшовский, Ж. М. Мадьяров, С. И. Ткачев, А. А. Анискин

Хирургическое отделение № 3 (проктологическое) ФГБУ «Национальный медицинский исследовательский центр онкологии им. Н. Н. Блохина» Минздрава России; Россия, Москва 115478, Каширское шоссе, 24

Контакты: Андрей Владимирович Польшовский polynovskiy@gmail.com

Цель исследования — изучить результаты комплексного лечения больных местно-распространенным раком прямой кишки с использованием различных вариантов последовательности неоадъювантной полихимиотерапии и химиолучевой терапии.

Материалы и методы. Проведен ретроспективный анализ когортной группы проспективно набранных больных местно-распространенным раком прямой кишки со стадиями опухолевого процесса $mrT3(CRM^+)/T4N0-2M0$. Пациенты разделены на 3 группы. В 1-й группе на предоперационном этапе проводили курс пролонгированной лучевой терапии на фоне приема капецитабина, далее назначали консолидирующую химиотерапию по схеме CapOx от 2 до 6 курсов. Во 2-й группе перед началом химиолучевой терапии пациенты получали 1–2 курса индукционной химиотерапии по схеме CapOx, далее курс лучевой терапии + капецитабин, затем консолидирующую химиотерапию по схеме CapOx (методика «sandwich»). В 3-й группе проводили от 1 до 3 курсов индукционной ХТ по схеме CapOx, затем пролонгированную химиолучевую терапию. После комбинированной терапии планировалось хирургическое лечение. Основным оцениваемым показателем — лечебный патоморфоз. Дополнительные оцениваемые показатели — достижение полного клинического ответа, степень токсичности, частота развития местных рецидивов, отдаленных метастазов и безрецидивная выживаемость.

Результаты. В исследование включено 155 пациентов. В 1-ю группу вошло 98 больных, во 2-ю — 44, в 3-ю — 13. Токсичность III степени в группах зарегистрирована в 6,12, 4,55 и 23,08 % случаев соответственно. Токсичности IV степени не было зарегистрировано ни в одной из групп. Патоморфоз III степени в группах достигнут в 33,7; 22,7 и 23,1 % случаев соответственно, IV степени — в 14,3; 15,9 и 7,69 % случаев, полный клинический ответ — в 16,3; 11,4 и 0 % случаев. Медиана времени без прогрессирования составила 47,2 мес. В 1-й и 2-й группах зарегистрировано 1,02 и 2,27 % рецидивов соответственно, в 3-й группе — 0 %. Отдаленные метастазы возникли в 11,22, 13,64 и 23,1 % случаев соответственно.

Выводы. Использование полихимиотерапии в режимах консолидации и «sandwich» является перспективным направлением в лечении больных местно-распространенным раком прямой кишки. Вопрос о применении индукционной химиотерапии может быть решен после дальнейшего набора материала.

Ключевые слова: местно-распространенный рак прямой кишки, химиолучевая терапия, неоадъювантная химиотерапия, консолидирующая химиотерапия, индукционная химиотерапия, «sandwich»-терапия, патоморфоз

Для цитирования: Кузьмичев Д. В., Мамедли З. З., Польшовский А. В. и др. Современные возможности применения неоадъювантной химиотерапии в комбинированном лечении местно-распространенного рака прямой кишки. Онкологическая колопроктология 2018;8(3):36–41.

DOI: 10.17650/2220-3478-2018-8-3-36-41

Neoadjuvant chemotherapy in the combination treatment for locally advanced rectal cancer: currently available options

D. V. Kuzmichev, Z. Z. Mamedli, A. V. Polynovskiy, Zh. M. Madyarov, S. I. Tkachev, A. A. Aniskin

Department of Surgery No. 3 (Proctology), N. N. Blokhin National Medical Research Center of Oncology, Ministry of Health of Russia; 24 Kashirskoe shosse, Moscow 115478, Russia

Objective: to analyze treatment outcomes in patients with locally advanced rectal cancer that received various combinations of neoadjuvant chemotherapy and chemoradiotherapy.

Materials and methods. In this retrospective study, we analyzed a cohort of prospectively recruited patients with stage $mrT3(CRM^+)/T4N0-2M0$ locally advanced rectal cancer. Participants were divided into three groups. Patients in Group 1 received preoperative long-course radiotherapy given concurrently with capecitabine, followed by 2–6 cycles of consolidation chemotherapy with capecitabine and oxaliplatin (CapOx). In Group 2, patients initially received 1–2 cycles of induction chemotherapy with CapOx, followed by radiotherapy + capecitabine, and then consolidation chemotherapy with CapOx (“sandwich” method). Participants in Group 3 were treated with 1–3 cycles of induction CapOx chemotherapy with subsequent long-course chemoradiotherapy. After the combination treatment, all patients underwent surgery. The primary endpoint of this study was therapeutic pathomorphosis. Secondary endpoints included complete clinical response, toxicity, local recurrence, distant metastasis, and relapse-free survival.

Results. This study included 155 patients (98 in Group 1, 44 in Group 2, and 13 in Group 3). Grade III toxicity was documented in 6.12 %, 4.55 %, and 23.08 % of cases in Groups 1, 2, and 3 respectively. None of the patients had grade IV toxicity. Grade III therapeutic pathomorphosis was achieved in 33.7 %, 22.7 %, and 23.1 % of patients in Groups 1, 2, and 3 respectively. Grade IV therapeutic pathomorphosis was observed in 14.3 %, 15.9 %, and 7.69 % of patients in Groups 1, 2, and 3 respectively. Complete clinical response was registered in 16.3 %, 11.4 %, and 0 % of cases in Groups 1, 2, and 3 respectively. Median follow-up was 47.2 months with no signs of progression. Relapses were observed in 1.02 % and 2.27 % of patients from Group 1 and Group 2 respectively, whereas Group 3 demonstrated no relapses. A total of 11.22 %, 13.64 %, and 23.1 % of participants from Groups 1, 2, and 3 respectively developed distant metastasis.

Conclusion. Polychemotherapy used within the consolidation and «sandwich» treatment regimens is a promising option for the treatment of locally advanced rectal cancer. The efficacy of induction chemotherapy should be further studied with a larger sample.

Key words: locally advanced rectal cancer, chemoradiotherapy, neoadjuvant chemotherapy, consolidation chemotherapy, induction chemotherapy, «sandwich» therapy, pathomorphosis

For citation: Kuzmichev D.V., Mamedli Z.Z., Polynovskiy A.V. et al. Neoadjuvant chemotherapy in the combination treatment for locally advanced rectal cancer: currently available options. *Onkologicheskaya Koloproktologiya = Colorectal Oncology* 2018;8(3):36–41.

Введение

Одной из актуальных задач современной онкопроктологии является улучшение отдаленных результатов лечения больных местно-распространенным раком прямой кишки (МРРПК). В последние годы, на фоне роста общей заболеваемости РПК как в мире, так и в России, доля пациентов с местно-распространенным характером опухолевого процесса при первичном обращении составляет более 30 % [1]. Применение предоперационной пролонгированной химиолучевой терапии (ХЛТ) в комбинации с препаратами фторпиримидинового ряда, с последующим проведением тотальной мезоректумэктомии и адьювантной химиотерапии (ХТ) является стандартом лечения данной группы пациентов и входит в национальные рекомендации США (NCCN) [2], стран Западной Европы (ESMO) [3] и России (АОР) [4]. Несмотря на достигнутые за последнее время успехи в показателях снижения частоты местных рецидивов, проблема отдаленного метастазирования у данной категории пациентов остается нерешенной [5–8]. Добавление фторпиримидинов к лучевой терапии (ЛТ) не снижает частоты отдаленного метастазирования [9]; с учетом этого в литературе появляется все больше работ, посвященных проведению полихимиотерапии (ПХТ) перед началом или в период ожидания после ЛТ, а также сочетанному применению ПХТ до и после ЛТ [10–15]. Основанием к выбору такой тактики является ранняя системная профилактика отдаленного метастазирования в группе пациентов с МРРПК, т. е. с изначальным наличием неблагоприятных факторов отдаленного прогноза (местная распространенность опухолевого процесса, поражение мезоректальных лимфатических узлов/наличие опухолевых депозитов, положительный латеральный край, экстрамуральная сосудистая инвазия и др.) [16]. Современные диагностические возможности, в частности использование магнитно-резонансной томографии органов малого таза, позволяют четко визуализировать и определять отношение опухоли к мезоректальной фасции, лим-

фоваскулярную инвазию и другие параметры, являющиеся важными критериями отбора данной группы больных [17, 18].

Цель настоящей работы – сравнительный анализ предварительных результатов лечения с использованием различных вариантов последовательности неoadьювантной ПХТ в комплексном лечении МРРПК.

Материалы и методы

Одноцентровое исследование проводилось в ФГБУ «Национальный медицинский исследовательский центр онкологии им. Н.Н. Блохина» Минздрава России в отделении онкопроктологии в период 2014–2018 гг. Выполнен ретроспективный анализ когортной группы проспективно набранных больных МРРПК со стадиями опухолевого процесса mT3(CRM+)/T4N0–2M0. Критериями исключения являлись наличие первично-множественных опухолей, ранее проводимая ХЛТ, выраженная сопутствующая патология, отдаленные метастазы.

Пациенты были разделены на 3 группы. В 1-й группе на предоперационном этапе проводили курс пролонгированной ЛТ средними фракциями 4 Гр до суммарной очаговой дозы (СОД) 40 Гр (52 изоГр) или мелкими фракциями 2 Гр до СОД 50–58 Гр (в зависимости от переносимости). ЛТ выполняли на фоне перорального приема капецитабина в суточной дозе 825 мг/м² поверхности тела 2 раза (в дни ЛТ) в течение всего курса лечения. Через 2 нед после окончания лечения пациентам назначали консолидирующую ХТ в объеме от 2 до 6 курсов по схеме CapOx в стандартной дозе (оксалиплатин 130 мг/м² в 1-й день курса + капецитабин 2000 мг/м² с 1-го по 14-й день), перерыв между курсами – 1 нед. Число курсов консолидирующей ХТ определялось наличием нарастающего регресса опухолевой ткани, которое оценивали при помощи промежуточной магнитно-резонансной томографии органов малого таза. При подтверждении нарастания фиброза в опухоли принимали решение о продолжении ХТ для достижения наибольшего клинического эффекта.

Во 2-й группе перед началом ХЛТ проводили 1–2 курса индукционной ХТ по схеме СаpOx, далее курс ЛТ до СОД 50–58 Гр на фоне приема капецитабина, затем консолидирующую ХТ по схеме СаpOx в объеме от 2 до 6 курсов. Данная методика получила в литературе название «sandwich» [19].

В 3-й группе проводили от 1 до 3 курсов индукционной ХТ по схеме СаpOx, затем пролонгированную ХЛТ.

Через 8–10 нед после окончания ХЛТ выполняли контрольное клинико-инструментальное обследование, после чего принимали решение о необходимости и объеме оперативного вмешательства.

Основной оцениваемый параметр – лечебный патоморфоз, являющийся важным критерием эффективности проведенного комбинированного лечения, влияющим на отдаленные прогнозы лечения. Одной из наиболее распространенных методик оценки лечебного патоморфоза, используемых в России, является классификация Г.А. Лавниковой [20].

Дополнительные оцениваемые параметры – достижение полного клинического ответа, степень токсичности, частота развития местных рецидивов, отдаленных метастазов и безрецидивная выживаемость.

Во всех исследуемых группах применяли комплексный подход, предполагающий проведение нескольких курсов ПХТ в сочетании с пролонгированной ХЛТ, что требовало детальной оценки профиля токсичности каждой из использованных схем. Для анализа использовали шкалу токсичности NCI CTC.

Статистическая обработка полученных данных проведена с использованием программы для математической обработки данных Statistica v. 10.1 (StatSoft, США) на основе созданной цифровой базы данных. Оценка включала корреляционный анализ и анализ по таблицам сопряженности с применением критерия χ^2 , построение кривых выживаемости проведено по методике Каплана–Мейера.

Результаты

В исследование включено 155 пациентов. В 1-ю группу вошло 98 больных, во 2-ю – 44, в 3-ю – 13. Полный запланированный курс предоперационного лечения проведен 155 (100 %) пациентам. Подробная информация о возрасте, поле, локализации опухоли, клинической стадии заболевания и виде лечения представлена в таблице.

Шестнадцать (10,4 %) пациентам операция не была выполнена, так как у них отмечен полный клинический ответ на лечение.

Токсичность III степени в группах зарегистрирована в 6,12, 4,55 и 23,08 % случаев соответственно. Токсичности IV степени не было зарегистрировано ни в одной из групп. В основном токсичность проявлялась в виде рвоты, диареи и гематологической токсичности различной степени.

Общая характеристика пациентов (n = 155)

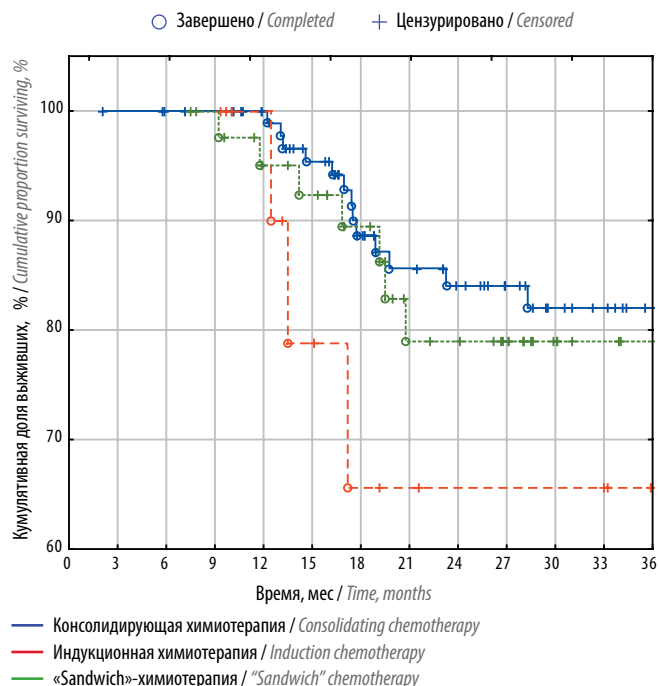
General patient characteristics (n = 155)

Показатель Parameter	Значение Value
Возраст, медиана (мин. – макс.), лет Median age (min. – max.), years	58 (28–79)
Соотношение женщины/мужчины, n (%) Female-to-male ratio, n (%)	56/99 (36,1/63,9)
Медиана локализации нижнего полюса опухоли (мин. – макс.), см Median location of the inferior pole of the tumor (min. – max.), cm	5 (1–10)
Стадия опухолевого процесса mrT, n (%): Stage mrT, n (%): T3(CRM+) T4	56 (36,1) 99 (63,9)
Стадия опухолевого процесса mrN, n (%): Stage mrN, n (%): N0 N1–2	91 (58,7) 64 (41,3)
Число пациентов, получивших полный курс химиолучевой терапии, n (%) Number of patients that received a full course of chemoradiotherapy, n (%)	155 (100)
Число пациентов, получивших полный курс лучевой терапии и полихимиотерапии, n (%) Number of patients that received a full course of radiotherapy and polychemotherapy, n (%)	155 (100)
Виды хирургического лечения, n (%): Type of surgery, n (%): тотальная мезоректумэктомия total mesorectal excision трансанальная резекция прямой кишки transanal rectal resection эксплоративная операция exploratory surgery	132 (85,7) 5 (3,2) 1 (0,7)

Патоморфоз III степени в группах достигнут в 33,7; 22,7; 23,1 % случаев соответственно, IV степени – в 14,3; 15,9; 7,69 % случаев. Полный клинический ответ – 16,3; 11,4; 0 % случаев соответственно.

Медиана времени без признаков прогрессирования составила 47,2 мес. Больные, у которых был диагностирован полный клинический ответ, находились под динамическим наблюдением, что позволило воздержаться от выполнения хирургического вмешательства в пользу активного динамического наблюдения. За период наблюдения ни у одного из пациентов данной группы признаков возврата заболевания не выявлено, ни один из этих пациентов не был потерян для наблюдения.

Одному пациенту из группы консолидирующей ХТ выполнена эксплоративная операция, процесс признан нерезектабельным, сформирована колостома, и пациент получал 2-ю линию ХТ. Продолжительность жизни с момента начала лечения до смерти составила 28 мес.



Безрецидивная выживаемость пациентов в зависимости от режима полихимиотерапии

Relapse-free patients' survival depending on the regimen of polychemotherapy

При анализе частоты несостоятельности анастомозов в зависимости от вида проведенного лечения нами не было получено достоверных различий – 3,5; 0 и 4,4 % для группы консолидирующей, индукционной и «sandwich»-ХТ соответственно.

При анализе двухлетней безрецидивной выживаемости в 1-й и 2-й группах зарегистрировано 1,02 и 2,27 % рецидивов соответственно, в 3-й группе – 0 %. Отдаленные метастазы возникли в 11,22, 13,64 и 23,1 % случаев соответственно.

На рисунке представлена безрецидивная выживаемость пациентов в зависимости от режима ПХТ. Как видно из графика, построенного по методу Каплана–Мейера, выживаемость в группах консолидирующей и «sandwich»-ХТ сходна, а несколько худшие данные в группе индукционной ХТ могут объясняться небольшим числом наблюдений и требуют дальнейшего анализа по мере набора материала.

Обсуждение

Высокая частота местных рецидивов у больных МРРПК после выполнения нерадикальных операций и неудовлетворительные отдаленные результаты привели к изучению и разработке комбинированных методов лечения [21, 22]. В настоящее время стандартом лечения пациентов с МРРПК является пролонгированная ХЛТ на фоне приема препаратов фторпиримидинового ряда и проведение последующей адъювантной ПХТ [23]. Данный подход позволил добиться приемлемого локального контроля болезни, однако без достоверного улучшения общей выживаемости

(50–80 %) [7]. К недостаткам адъювантного режима относится тот факт, что по данным различных исследований от 17 до 28 % пациентов, которым было показано лечение, не начинают его либо получают со значительной задержкой или не в полном объеме. Данное обстоятельство вызвано возможным развитием послеоперационных осложнений, наличием водно-электролитных нарушений в связи с временно сформированной илеостомой, высокой токсичностью или плохой толерантностью [24–27]. По этой причине в последнее время активно обсуждается возможность переноса системного (адъювантного) лечения на период до операции. Такой подход подразумевает различные варианты – проведение ПХТ до ХЛТ (индукционная ХТ), после завершения ХЛТ в период ожидания перед оперативным лечением (консолидирующая ХТ) или до ХЛТ и сразу после (методика «sandwich»).

Основными оцениваемыми параметрами нашего исследования были степень значимого (III–IV степени) лечебного патоморфоза и достижение полного клинического ответа после проведенного лечения у больных МРРПК. Нами проанализированы данные литературы по каждому варианту применения ПХТ в режимах комбинированного лечения МРРПК. В исследовании «ЭКСПЕРТ» изучалось использование схемы CapOx (капецитабин + оксалиплатин) в режиме индукции в течение 12 нед с последующей ХЛТ и 12-недельного курса адъювантной монотерапии капецитабином. После неoadъювантной терапии капецитабином/оксалиплатином частота регрессии опухоли составила 88 %, после ХЛТ частота ответа опухоли увеличилась до 97 %. Патологический полный ответ наблюдался у 24 % пациентов, а у 48 % пациентов – выраженный лечебный патоморфоз [28]. В исследовании С. Fernández-Martos и соавт. сравнили стратегию проведения 4 курсов индукционной ХТ по схеме CapOx с неoadъювантной ХЛТ, последующим хирургическим лечением. Частота достижения полного патоморфологического ответа (ypT0N0M0) составила 14 % [26]. В исследовании CONTRE применялся более длительный курс лечения. Введение 8 курсов FOLFOX (лейковорин + 5-фторурацил + оксалиплатин) в режиме индукции в предварительном отчете продемонстрировало впечатляющие результаты: частота полных патоморфологических ответов составила 33 % [29]. В нашем исследовании полученные результаты по степени лечебного патоморфоза и достижению патоморфологического полного ответа несколько ниже данных литературы, что может объясняться небольшим числом проведенных предоперационных курсов индукционной ХТ, а также малым числом наблюдений. Результаты достижения клинически значимого патоморфоза и полного патоморфологического ответа в группе консолидирующей ХТ в нашем исследовании схожи с полученными в мире. А. Nabr-Gama и соавт. в 2009 г. первые сообщили о применении стратегии

ХТ-консолидации после пролонгированного курса ХЛТ в лечении больных РПК. В исследование были включены пациенты с неметастатическим РПК, которым была проведена ЛУ до СОД 54 Гр на фоне ХТ 5-фторурацилом с последующими 3 дополнительными циклами 5-фторурацила в течение 9 нед. При медиане наблюдения 23 мес у 19 (65 %) из 29 пациентов достигнут полный ответ в первичной опухоли: у 14 (48 %) – полный клинический ответ, у 5 (17 %) – полный морфологический ответ, подтвержденный после полнослойного местного иссечения опухоли. В связи с небольшой когортой пациентов и малым периодом наблюдения используемая стратегия не позволила сделать однозначный вывод [18]. У. Гао и соавт. провели исследование, в котором до операции у 36 пациентов использовали предоперационную ХЛТ до СОД 50 Гр, а затем в периоде ожидания – 3 курса консолидирующей терапии капецитабином с оксалиплатином. Полный лечебный патоморфоз (pCR) и «почти pCR» зарегистрированы у 13 (36,1 %) и 16 (44,4 %) пациентов соответственно [30].

В 2014 г. У. Гао и соавт. представили совершенно новое направление в лечении МРРПК, объединившее индукционную и консолидирующую ХТ, которое получило название «sandwich»-лечения. В этом же году авторы представили результаты проведенного исследования, в которое был включен 51 пациент. Больные на 1-м этапе получали 1 курс индукционной ХТ в режиме CapOx, затем пролонгированный курс ХЛТ (СОД 50 Гр) в течение 5 нед с модифицированным режимом CapOx, затем 1 курс консолидирующей ХТ в режиме CapOx. Хирургическое лечение выполнялось через 6–8 нед после завершения ЛТ. Среди 45 пациентов, перенесших тотальную мезоректумэктомию, полный лечебный патоморфоз зарегистрирован у 19 (42,2 %) пациентов, значительная регрессия опухоли – у 37 (82,2 %). В предварительном отчете авторы пока-

зали, что неоадьювантная «sandwich»-терапия хорошо переносится и эффективна с точки зрения достижения полного лечебного патоморфоза и регрессии опухоли [31]. В нашем исследовании столь оптимистичные результаты не были воспроизведены, однако метод также показал свою эффективность по частоте достижения значимого лечебного патоморфоза и полного клинического ответа.

Преимуществом нашего исследования явилось использование различных вариантов ПХТ в программах комбинированного лечения больных МРРПК с хорошими результатами переносимости и безопасности, а также достижением оптимальных показателей значимого лечебного патоморфоза и полного клинического ответа. Также к преимуществам исследования можно отнести тот факт, что данный подход ранее не применялся в клинической практике на территории Российской Федерации. К недостаткам нашего исследования можно отнести небольшое число пациентов, что требует дальнейшего набора материала.

Выводы

Таким образом, эволюция лечения МРРПК претерпела значительные изменения. Смещение акцента на использование неоадьювантной терапии, внедрение новых противоопухолевых препаратов и режимов позволили значительно увеличить безрецидивную выживаемость у данной категории пациентов. Подходы к лечению не являются статичными и постоянно совершенствуются. Наиболее привлекательной и перспективной представляется стратегия сочетанного использования на неоадьювантном этапе ХЛТ и ХТ в режимах индукции и/или консолидации. Именно суммация и взаимное усиление эффектов всех составляющих лечебной схемы могут, по нашему мнению, способствовать дальнейшему улучшению результатов лечения больных МРРПК.

ЛИТЕРАТУРА / REFERENCES

1. Давыдов М.И., Аксель Е.М. Статистика злокачественных новообразований в России и странах СНГ в 2009 г. Вестник РОНЦ им. Н.Н. Блохина РАМН 2011;22(3 прил. 1). [Davydov M.I., Aksel E.M. Statistics of malignant tumors in Russia and CIS countries in 2009. Vestnik RONC im. N.N. Blokhina RAMN = Journal of N.N. Blokhin Russian Cancer Research Center, Russian Academy of Medical Sciences 2011; 22(3 annex. 1). (In Russ.)].
2. National Comprehensive Cancer Network Clinical Practice Guidelines in Oncology. Rectal Cancer(v. 3, 2017). Available at: https://www.nccn.org/professionals/physician_gls/pdf/rectal.pdf.
3. Glynne-Jones R., Wyrwicz L., Tiret E. et al. Rectal cancer: ESMO Clinical Practice Guidelines for diagnosis, treatment and follow-up. Ann Oncol 2017;28(Suppl 4):iv22–40. PMID: 28881920. DOI: 10.1093/annonc/mdx224.
4. Клинические рекомендации «Рак прямой кишки» от 2017 г. Доступно по: http://oncology-association.ru/files/clinicalguidelines_adults/rak_pryamoy_kishki.pdf. [Clinical guidelines “Rectal cancer”. (2017). Available at: http://oncology-association.ru/files/clinicalguidelines_adults/rak_pryamoy_kishki.pdf. (In Russ.)].
5. Berardi R., Maccaroni E., Onofri A. et al. Multidisciplinary treatment of locally advanced rectal cancer: a literature review. Part 1. Expert Opin Pharmacother 2009;10(14):2245–58. PMID: 19640208. DOI: 10.1517/14656560903143776.
6. Benson A.B., Bekaii-Saab T., Chan E. et al. Rectal cancer. J Natl Compr Cancer Netw 2012;10(12):1528–64. PMID: 23221790.
7. Lee M., Gibbs P., Wong R. Multidisciplinary management of locally advanced rectal cancer – an evolving landscape? Clin Colorectal Cancer 2015;14(4):251–61. PMID: 26210575. DOI: 10.1016/j.clcc.2015.06.002.

8. Smith J.J., Garcia-Aguilar J. Advances and challenges in treatment of locally advanced rectal cancer. *J Clin Oncol* 2015;33(16):1797–808. PMID: 25918296. DOI: 10.1200/JCO.2014.60.1054.
9. Sauer R., Becker H., Hohenberger W. et al. Preoperative versus postoperative chemoradiotherapy for rectal cancer. *N Engl J Med* 2004;351(17):1731–40. PMID: 15496622. DOI: 10.1056/NEJMoa040694.
10. Cercek A., Roxburgh C.S.D., Strombom P. et al. Adoption of Total Neoadjuvant Therapy for Locally Advanced Rectal Cancer. *JAMA Oncol* 2018;4(6):e180071. DOI: 10.1001/jamaoncol.2018.0071.
11. Dewdney A., Cunningham D., Taberero J. et al. Multicenter randomized phase II clinical trial comparing neoadjuvant oxaliplatin, capecitabine, and preoperative radiotherapy with or without cetuximab followed by total mesorectal excision in patients with high-risk cancer (EXPERT-C). *J Clin Oncol* 2012;30:1620–7. DOI: 10.1200/JCO.2011.21.241–8.
12. Chua Y.J., Barbachano Y., Cunningham D. et al. Neoadjuvant capecitabine and oxaliplatin before chemoradiotherapy and total mesorectal excision in MRI-defined poor-risk rectal cancer: a phase 2 trial. *Lancet Oncol* 2010;11:241–8.
13. Schou J.V., Larsen F.O., Rasch L. et al. Induction chemotherapy with capecitabine and oxaliplatin followed by chemoradiotherapy before total mesorectal excision in patients with locally advanced rectal cancer. *Ann Oncol* 2012;23(10):2627–33. PMID: 22473488. DOI: 10.1093/annonc/mds056.
14. Bujko K., Wyrwicz L., Rutkowski A. et al. Long-course oxaliplatin-based preoperative chemoradiation versus 5 × 5 Gy and consolidation chemotherapy for cT4 or fixed cT3 rectal cancer: results of a randomized phase III study. *Ann Oncol* 2016;27(5):834–42. PMID: 26884592. DOI: 10.1093/annonc/mdw062.
15. Schrag D. PROSPECT: Chemotherapy alone/chemotherapy plus radiation therapy in treating patients with locally advanced rectal cancer undergoing surgery. Available at: <https://clinicaltrials.gov/ct2/show/NCT01515787>.
16. Taylor F.G., Quirke P., Heald R.J. et al. Preoperative high-resolution magnetic resonance imaging can identify good prognosis stage I, II, and III rectal cancer best managed by surgery alone: a prospective, multicenter, European study. *Ann Surg* 2011;253:711–9.
17. Bhoday J., Balyasnikova S., Wale A., Brown G. How Should Imaging Direct/Orient Management of Rectal Cancer? *Clin Colon Rectal Surg* 2017;30(5):297–312. DOI: 10.1055/s-0037-1606107.
18. Habr-Gama A., Perez R.O., Sabbaga J. et al. Increasing the rates of complete response to neoadjuvant chemoradiotherapy for distal rectal cancer: results of a prospective study using additional chemotherapy during the resting period. *Dis Colon Rectum* 2009;52:1927–34.
19. Xiao J., Chen Z., Li W. et al. Sandwich-like neoadjuvant therapy with bevacizumab for locally advanced rectal cancer: a phase II trial. *Cancer Chemother Pharmacol* 2015;76(1):21–7. DOI: 10.1007/s00280-015-2763-2.
20. Лавникова Г.А. Гистологический метод количественной оценки терапевтического повреждения опухоли. М.: Методические рекомендации, 1979. 13 с. [Lavnikova G.A. Histological method for quantitative assessment of therapeutic tumor damage. Moscow: Methodical recommendations, 1979. 13 p. (In Russ.)].
21. Medical Research Council Rectal Cancer Working Party. Randomised trial of surgery alone versus radiotherapy followed by surgery for potentially operable locally advanced rectal cancer. *Lancet* 1996;48(9042):1605–10.
22. Wong R.K., Tandan V., De Silva S., Figueredo A. Pre-operative radiotherapy and curative surgery for the management of localized rectal carcinoma. *Cochrane Database Syst Rev* 2007;(2):CD002102. PMID: 17443515. DOI: 10.1002/14651858.CD002102.pub2.
23. McCarthy K., Pearson K., Fulton R. et al. Pre-operative chemoradiation for non-metastatic locally advanced rectal cancer. *Cochrane Database Syst Rev* 2012;(12): CD008368. PMID: 23235660. DOI: 10.1002/14651858.CD008368.pub2.
24. Bosset J.F., Collette L., Calais G. et al. Chemotherapy with preoperative radiotherapy in rectal cancer. *N Engl J Med* 2006;355(11):1114–23. PMID: 16971718. DOI: 10.1056/NEJMoa060829.
25. Land S.R., Ritter M.W., Costantino J.P. et al. Compliance with patient-reported outcomes in multicenter clinical trials: methodologic and practical approaches. *J Clin Oncol* 2007;25(32):5113–20. PMID: 17991930. DOI: 10.1200/JCO.2007.12.1749.
26. Fernandez-Martos C., Pericay C., Aparicio J. et al. Phase II, randomized study of concomitant chemoradiotherapy followed by surgery and adjuvant capecitabine plus oxaliplatin (CAPOX) compared with induction CAPOX followed by concomitant chemoradiotherapy and surgery in magnetic resonance imaging-defined, locally advanced rectal cancer: Grupo cancer de recto 3 study. *J Clin Oncol* 2010;28(5):859–65. DOI: 10.1200/JCO.2009.25.8541.
27. Gerard J.P., Conroy T., Bonnetain F. et al. Preoperative radiotherapy with or without concurrent fluorouracil and leucovorin in T3–4 rectal cancers: results of FFCD 9203. *J Clin Oncol* 2006;24(28):4620–5. PMID: 17008704. DOI: 10.1200/JCO.2006.06.7629.
28. Chau I., Brown G., Cunningham D. et al. Neoadjuvant capecitabine and oxaliplatin followed by synchronous chemoradiation and total mesorectal excision in magnetic resonance imaging-defined poor-risk rectal cancer. *J Clin Oncol* 2006;24:668–74. PMID: 16446339. DOI: 10.1200/JCO.2005.04.4875.
29. Perez K., Pricolo V., Vrees M. et al. A phase II study of complete neoadjuvant therapy in rectal cancer (CONTRE): The Brown University Oncology Group. *J Clin Oncol* 2013;31: abstr 335. DOI: 10.1200/jco.2013.31.4_suppl.335.
30. Gao Y.H., Zhang X., An X. et al. Oxaliplatin and capecitabine concomitant with neoadjuvant radiotherapy and extended to the resting period in high risk locally advanced rectal cancer. *Strahlenther Onkol* 2014;190(2):158–64. PMID: 24408055. DOI: 10.1007/s00066-013-0500-5.
31. Gao Y.H., Lin J.Z., An X. et al. Neoadjuvant sandwich treatment with oxaliplatin and capecitabine administered prior to, concurrently with, and following radiation therapy in locally advanced rectal cancer: a prospective phase 2 trial. *Int J Radiat Oncol Biol Phys* 2014;90(5):1153–60. DOI: 10.1016/j.ijrobp.2014.07.021.

Конфликт интересов. Авторы заявляют об отсутствии конфликта интересов.
Conflict of interest. The authors declare no conflict of interest.

ORCID авторов / ORCID of authors

З.З. Мамедли / Z.Z. Mamedli: <https://orcid.org/0000-0002-9289-1247>
С.И. Ткачев / S.I. Tkachev: <https://orcid.org/0000-0001-8965-8172>

Финансирование. Исследование проведено без спонсорской поддержки.
Financing. The study was performed without external funding.

Информированное согласие. Все пациенты подписали информированное согласие на участие в исследовании.
Informed consent. All patients gave written informed consent to participate in the study.

Статья поступила: 03.09.2018. **Принята к публикации:** 09.10.2018.
Article received: 03.09.2018. **Accepted for publication:** 09.10.2018.