

Роль периоперационной лекарственной терапии в комбинированном лечении генерализованного колоректального рака с изолированным поражением печени или легких

Л.В. Болотина, А.А. Пайчадзе, А.Л. Корниецкая, Д.В. Сидоров, М.В. Ложкин, Л.О. Петров
ФГБУ «Московский научно-исследовательский онкологический институт им. П.А. Герцена» Минздрава России

Контакты: Леонид Олегович Петров leonid_petrov@mail.ru

Введение. На сегодняшний день взгляд на проблему лечения больных генерализованным колоректальным раком (ГКРР) изменился в сторону применения агрессивного мультимодального подхода с использованием наиболее рациональных комбинаций всех имеющихся методов воздействия. При изолированном поражении печени или легких разные лечебные режимы все чаще стали применяться в периоперационном периоде.

Материалы и методы. Проведен предварительный анализ комбинированного лечения 36 больных ГКРР в возрасте 38–76 лет, получавших периоперационную терапию на базе отделения химиотерапии ФГБУ «Московский научно-исследовательский онкологический институт им. П.А. Герцена» с 2005 г. Всем пациентам на первом этапе в течение 3 мес проводилась лекарственная терапия на основе оксалиплатин-/ириротекансодержащих режимов +/- таргетные агенты. Оценка объективного эффекта проводилась по критериям RECIST. Второй этап лечения предусматривал выполнение хирургического лечения и/или радиочастотную термоабляцию метастатических очагов. В последующем проводилась послеоперационная химиотерапия (ХТ) по прежней схеме (6 курсов).

Результаты. В предоперационном периоде было проведено 4–8 курсов ХТ, что позволило 35 пациентам в сроки от 3 до 7,5 нед выполнить различные по объему оперативные вмешательства. Объективный ответ или стабилизация заболевания зафиксированы у 34 больных, прогрессирование процесса — у 2. Медиана наблюдения составила 35 мес. В ходе последующего наблюдения прогрессирование наступило у 10 больных в сроки 1–6 мес после завершения лечения. Медиана времени до прогрессирования в данной группе из 10 больных составила 4 мес. Пять больных из 10 умерло от генерализации процесса через 35–48 мес.

Выводы. Применение периоперационной терапии является рациональной стратегией, позволяющей контролировать опухолевый процесс, увеличивая продолжительность жизни и время до прогрессирования заболевания у больных ГКРР. Дальнейшие, в том числе и сравнительные, исследования в этой области должны подтвердить результаты, полученные в пилотных работах.

Ключевые слова: генерализованный колоректальный рак, резекция печени, лобэктомии, радиочастотная термоабляция, периоперационная терапия

Role of perioperative chemotherapy in combined treatment of metastatic colorectal cancer with isolated lung or liver metastases

L.V. Bolotina, A.A. Paychadze, A.L. Korniyetskaya, D.V. Sidorov, M.V. Lozhkin, L.O. Petrov
P.A. Herzen Moscow Oncology Research Institute, Ministry of Health of Russia

Purpose. Treatment tactics for metastatic colorectal cancer changed towards a more aggressive approach using rational combination of all available treatment methods. Perioperative treatment becomes more widespread for patients with isolated lung or liver metastases.

Methods. Preliminary analysis of combined treatment of 36 metastatic colorectal cancer patients, age 38–76, who received perioperative treatment in medical oncology department since 2005 is presented. All patients received 3 months of chemotherapy as initial treatment with oxaliplatin/irinotecan-based regimens +/- targeted therapy. RECIST criteria were used for response estimation. Following treatment employed surgery or radiofrequency ablation of metastatic disease. Postoperative chemotherapy (6 cycles) was carried out using the same regimens.

Results. 4–8 cycles of chemotherapy were carried out preoperatively, which allowed to carry out surgery in 35 patients after 3–7.5 weeks. Objective response or disease stabilization was observed in 34 patients, 2 patients had progressive disease. Median followup was 35 months. 10 patients experienced disease progression during 1–6 months after treatment. Median time to progression among these 10 patients was 4 months. 5 patients died of disease progression after 35–48 months.

Conclusions. Perioperative chemotherapy represents a rational treatment strategy, improving treatment results, survival, time to progression in metastatic colorectal cancer patients. Further research is warranted to confirm results of pilot studies.

Key words: metastatic colorectal cancer, liver resection, lobectomy, radiofrequency thermal ablation, perioperative therapy

Введение

В мире ежегодно регистрируется более 1 млн новых случаев колоректального рака (КРР). Среди пациентов, впервые обратившихся в учреждение онкологического профиля, лишь у 19 % заболевание диагностируется на I–II стадиях. У 41% в процесс оказываются вовлечены регионарные лимфоузлы, а у каждого третьего выявляются отдаленные метастазы [1, 2]. Из числа радикально оперированных больных еще у 40–60 % наступает диссеминация процесса в различные сроки после хирургического вмешательства. По данным литературы, примерно у трети больных генерализованным КРР (ГКРР) она клинически ограничена печенью, но не более 15–20 % из них являются исходно операбельными. Изолированные метастазы в легких встречаются у 4–10 % больных ГКРР, в том числе в 10–15 % после радикального удаления первичной опухоли. Несмотря на отсутствие данных, подтверждающих эффективность хирургического лечения в ходе рандомизированных исследований, порога 5-летней общей выживаемости после резекции метастазов в печени достигают 30–40 % больных [3]. Еще около 10–15 % пациентов с первично нерезектабельным поражением печеночной паренхимы становятся резектабельными после успешно проведенной химиотерапии (ХТ). Так, в ретроспективном исследовании R. Adam et al. было показано, что у 13 % пациентов с исходно нерезектабельными метастазами КРР в печень, получавших системную терапию, удалось в последующем выполнить циторедуктивные оперативные вмешательства, увеличив тем самым показатели 5-летней и 10-летней выживаемости до 33 и 27 % соответственно [4, 5]. Более того, у 15 % больных на протяжении 10 лет не было зарегистрировано рецидивов болезни, что свидетельствует о достижении длительного контроля над заболеванием. Разные лечебные режимы все чаще стали применяться в периоперационном периоде при изолированном поражении печени у больных ГКРР, несмотря на малое количество про-

спективных исследований в поддержку этого подхода. Сторонники данной стратегии выделяют следующие ее преимущества: уменьшение размеров метастатических очагов и перевод в ряде случаев нерезектабельных опухолей в резектабельное состояние, а также выделение группы пациентов, не отвечающих на ХТ, у которых, по всей вероятности, выполнение оперативного вмешательства на печени не отразится на показателях общей и безрецидивной выживаемости. В 2008 г., в рандомизированном исследовании 40983, проведенном Европейской организацией по изучению и лечению рака, впервые была доказана целесообразность выполнения периоперационной ХТ (рис. 1) [6]. На основании полученных результатов лечебный режим FOLFOX (лейковорин + 5-ФУ + оксалиплатин) был признан ведущим в тактике ведения резектабельных метастазов КРР в печень.

При проведении предоперационной терапии клиницистами отмечено, что процент выполняемых резекций печени в значительной степени коррелирует с частотой достигнутых на лечении объективных ответов [7]. Поэтому выбор лекарственной терапии должен основываться на режимах, обеспечивающих ее достижение в максимально короткие сроки. Многочисленными коллективами авторов было показано, что лечение по схеме FOLFOXIRI (лейковорин + 5-ФУ + оксалиплатин + иринотекан), а также добавление цетуксимаба/панитумумаба к оксалиплатин- или иринотекансодержащим режимам (FOLFOX, FOLFIRI (лейковорин + 5-ФУ + иринотекан)) у пациентов без мутации гена KRAS обеспечило более высокую частоту ответа по сравнению с дуплетными комбинациями [8–11].

Периоперационное применение бевацизумаба все еще остается предметом для дискуссий. Хотя данный антиангиогенный препарат уже давно и успешно используется в 1-й и 2-й линиях терапии ГКРР, статистически достоверного увеличения частоты объективных ответов при его комбинации с режимом FOLFOX4 в исследовании NO16966 достичь не удалось [12].

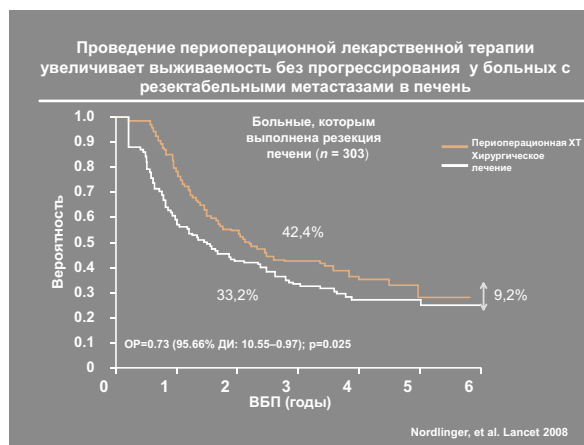
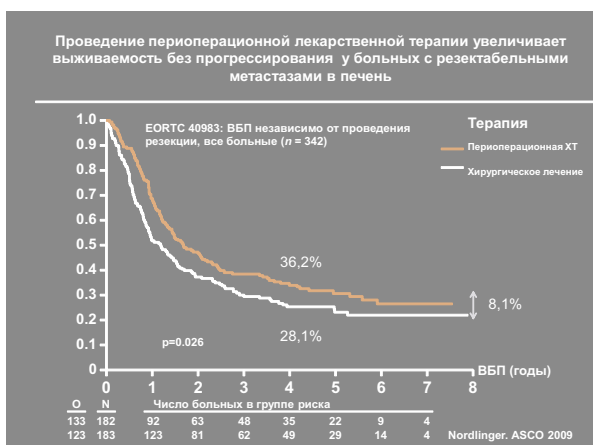


Рис. 1. Результаты периоперационной ХТ у больных метастатическим КРР

В 2010 г. с целью оценки эффективности и безопасности режима капецитабин + оксалиплатин в сочетании с бевацизумабом у больных с изначально нерезектабельными изолированными метастазами КРР в печень было инициировано многоцентровое исследование II фазы BOXER [13]. Из 45 включенных пациентов объективного ответа удалось достигнуть у 78 % больных, а у 33 % процесс был переведен в резектабельное состояние. В ходе анализа полученных результатов оказалось, что 13 % пациентов с учетом близости сосудов или многоузлового характера метастатического поражения макроскопическое удаление опухолевой ткани удалось осуществить только путем резекции R1. В ряде работ, посвященных данной тематике, не удалось выявить существенных различий в показателях безрецидивной или общей выживаемости у пациентов, перенесших резекцию R0, в сравнении с R1-резекцией [14]. Команда экспертов, занимающихся вопросами терапии ГКРР по поручению Европейской группы, пришла к выводу, что в перспективе резекция R1 может стать оправданной лечебной опцией, при условии значимой для пациента клинической пользы [15]. Схожие результаты получены и в итальянском исследовании II фазы, где применение «тройной» комбинации FOLFOXIRI с бевацизумабом позволило достичь объективного эффекта у 77 % больных, а выполнить радикальные резекции печени у 43 % пациентов [16]. R. Adam et al. было показано, что прогностическую значимость имеет не только частота достигнутого объективного ответа, но и степень лечебного патоморфоза [17]. Оказалось, что применение бевацизумаба в сочетании с оксалиплатином и фторпиримидинами сопряжено с наиболее высокой частотой достижения выраженного патоморфологического ответа [18]. Y.S. Chun et al. в своем исследовании удалось выявить взаимосвязь между степенью лечебного патоморфоза и КТ-признаками метастатических очагов в печеночной паренхиме на фоне терапии бевацизумабом [19]. При значимом морфологическом ответе метастазы в печени превращались в гомогенно гиподенсивные образования с четкой границей между очагом и прилежащей здоровой тканью и в ряде случаев напоминали кисты. Указанная гомогенная гиподенсивность соответствует замещению опухоли соединительной тканью под воздействием лечения. Авторами сделано заключение о том, что, по-видимому, общая выживаемость на фоне терапии бевацизумабом коррелирует не с изменением числа и размеров метастатических очагов, а с выраженностью морфологического ответа. Данная гипотеза заставляет задуматься о возможном пересмотре критериев эффективности бевацизумаба в рамках терапии ГКРР [20]. Способность бевацизумаба ухудшать заживление ран вызывала у ряда хирургов опасения, что его применение приведет к нарушению регенерации печени и повышению частоты послеоперационных осложнений. Настороженность

сторонников периоперационной терапии не ограничивается только использованием антиангиогенных препаратов. Так, хорошо известно повышение частоты развития стеатоза и стеатогепатита на фоне лечения иринотеканом и повреждение синусоидов в ходе терапии оксалиплатином, что диктует необходимость минимизации числа проводимых перед операцией курсов. Однако в недавних исследованиях было показано, что в случае прекращения введения бевацизумаба за 6–8 нед до хирургического вмешательства не отмечалось увеличения числа осложнений и летальности [21–23]. Более того, в некоторых исследованиях был выявлен протективный эффект бевацизумаба в отношении гепатотоксичности, обусловленной оксалиплатином [24–25].

Сегодняшние представления об эффективности цетуксимаба в 1-й линии терапии ГКРР основываются на данных 2 крупных рандомизированных исследований — CRYSTAL и OPUS.

В исследовании III фазы CRYSTAL, в которое были включены 1217 больных метастатическим КРР с гиперэкспрессией EGFR, было показано, что при отсутствии мутации гена *KRAS* (дикий тип) применение цетуксимаба увеличило частоту достижения объективного эффекта в 1,5 раза (57,3 против 39,7 %), время до прогрессирования — на 1,5 мес, а общую выживаемость — на 3,5 мес [9–10]. Причем эффективность режима цетуксимаб + FOLFIRI у больных с изолированным поражением печени и «диким» типом *KRAS* достигла 77 %. Данное обстоятельство позволило выполнить R0-резекцию печени большему количеству больных ГКРР (в 3 раза). В исследовании II фазы OPUS уровень объективного ответа в подгруппе пациентов с диким типом *KRAS*, получавших цетуксимаб + FOLFOX4, также оказался достоверно выше и составил 60,7 против 37 % в подгруппе терапии FOLFOX4. Отношение шансов выполнения резекции печени в объеме R0 было в 2 раза выше у больных, получавших таргетную терапию. Данные CRYSTAL и OPUS тесно перекликаются с результатами исследования II фазы CELIM. Больным ГКРР с изолированным поражением печени ($n = 109$) проводилась предоперационная лекарственная терапия по схеме цетуксимаб + FOLFOX6 или цетуксимаб + FOLFIRI. В группе без мутации гена *KRAS* было достигнуто 70 % полных и частичных регрессий, а уровень R0-резекций у больных с исходно нерезектабельными метастазами составил 34 % [26]. Весьма впечатляющими выглядят результаты итальянского исследования II фазы POCHEP, посвященного эффективности оксалиплатин- и иринотеканосодержащих режимов ХТ в комбинации с цетуксимабом у 43 больных ГКРР в 1-й линии лекарственного лечения [27]. Объективный ответ был зарегистрирован у 34 (79 %) пациентов. Двадцати шести больным после проведения в среднем 6 циклов лекарственной терапии удалось выполнить различные по объему оперативные вмешательства на печени (60 %).

АЛГОРИТМ ТЕРАПИИ ГКРР

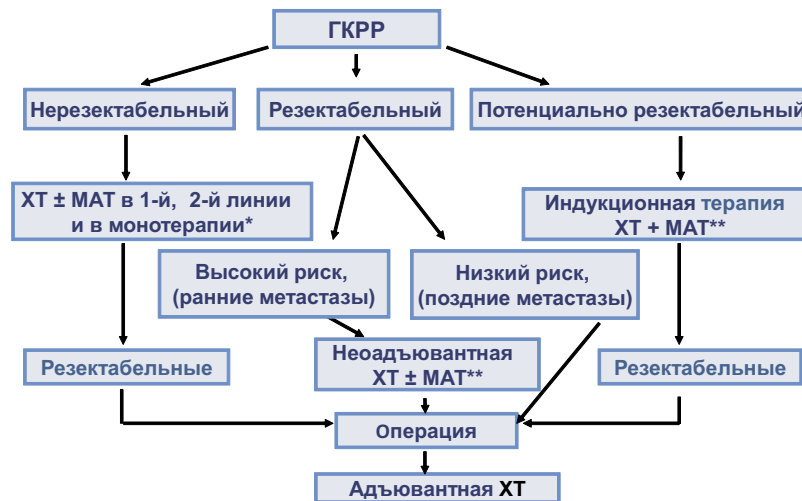


Рис. 2. Алгоритм ведения больных ГКРР

Примечание: МАТ – моноклональные антитела, * за исключением бевацизумаба, ** в зависимости от статуса KRAS

Роль панитумумаба в 1-й линии терапии ГКРР была продемонстрирована в рандомизированном исследовании III фазы PRIME [11]. В группе пациентов с диким типом гена *KRAS*, имеющих изолированное метастатическое поражение печени, после проведения терапии по схеме FOLFOX + патитумумаб удалось выполнить R0-резекции в 27,9 % случаев. Среди больных, получавших только ХТ, процент оперативных вмешательств был ниже (17,5 %). Медиана выживаемости без прогрессирования составила 10 и 8,6 мес соответственно ($p = 0,0092$).

Таким образом, с учетом доказанной и подтвержденной многочисленными исследованиями эффективности современных лечебных режимов, применяемых в терапии ГКРР, представляется перспективным и оправданным их использование в периоперационном периоде (рис. 2).

Методы

В настоящее время подведен предварительный анализ комбинированного лечения 36 больных ГКРР (16 женщин и 20 мужчин) в возрасте 38–76 лет (медиана 56), получавших периоперационную терапию на базе отделения химиотерапии МНИОИ с 2005 г. Двадцати пяти больным с синхронными метастазами лечение было начато с удаления первичного очага. У 11 пациентов метастатическое поражение печени/легких диагностировано в сроки 3–34 мес после завершения «радикального» лечения (операция и адьювантная ХТ). В 15 случаях очаги располагались в обеих долях печени. В 16 поражение носило унилобарный характер. Вовлечение печени и легких отмечено в 2 случаях, изолированное поражение легких – в 3. Размеры метастатических очагов составили 0,5–9,7 см (медиана ?)

количеством от 1 до 8 (медиана 3). Гистологический вариант опухоли был представлен умеренно дифференцированной аденокарциномой у 27 больных, высокодифференцированной – у 6. Низкая степень дифференцировки зарегистрирована у 2 пациентов. Муцинозный тип строения выявлен у 1 больного. Всем пациентам на 1-м этапе в течение 3 мес проводилась лекарственная терапия на основе оксалиплатин-/иринотекансодержащих режимов +/- таргетные агенты. Оценка объективного эффекта проводилась по критериям RECIST. На старте и в процессе лечения всем больным проводилась компьютерная томография органов грудной и брюшной полостей (каждые 6–8 нед), перед каждым курсом определялся уровень маркеров РЭА и СА 19-9. Второй этап лечения предусматривал выполнение хирургического лечения и/или радиочастотную термоабляцию (РЧА) метастатических очагов. В последующем проводилась послеоперационная ХТ по прежней схеме (6 курсов)

Результаты

В предоперационном периоде было проведено 4–8 курсов (в среднем – 6 курсов) оксалиплатин – (22 пациента) или иринотекансодержащей ($n = 14$) терапии в комбинации (бевацизумаб – 16, ингибиторы EGFR – 14) или без ($n = 6$) с таргетными препаратами, что позволило 35 пациентам в сроки от 3 до 7,5 нед выполнить различные по объему оперативные вмешательства (контроль над болезнью (объективный эффект (ОЭ) + стабилизация заболевания (СЗ)) – 34, прогрессирование заболевания (ПЗ) – 2). В ходе последующего наблюдения прогрессирование наступило у 10 больных в сроки 1–6 мес после завершения лечения, что потребовало выполнения РЧА и повторной

Характеристики больных, получавших периоперационную терапию в плане комбинированного лечения ГКРР

	Пациенты	%		
Общее число больных	36	100		
Возраст, годы	(38–76)			
Пол (мужчины/женщины)	20/16	55/45		
Локализация				
– ободочная кишка	25	69		
– прямая кишка	11	31		
Гистология				
– умеренно дифференцированная	27	75		
– высокодифференцированная	6	17		
– низкодифференцированная	2	6		
– муцинозная	1	2		
KRAS-статус				
– NA	14	39		
– WT	14	39		
– мутация	8	22		
Метахронные метастазы	11	31		
Синхронные метастазы	25	69		
Локализация метастазов				
– легкие (одно/с двух сторон)	0/3	0/8		
– печень (уни-/билобарно)	16/15	44/42		
– легкие и печень	2	6		
Очаги				
– среднее количество	3,2 (1–8)			
– размеры (мм)	5–97			
Уровень онкомаркеров (медиана)				
– РЭА	23,6			
– СА-19-9	22,4			
Повышены:				
– РЭА	11			
– СА-19-9	2			
– Оба	16			
– Норма	7			
Лечебные режимы		Контроль над заболеванием (ОЭ + СЗ)	ПЗ	
Только ХТ	ОХ/ФП	3	5	1
	ИРИ/ФП	3		
ХТ + авастин	ОХ/ФП	10	15	1
	ИРИ/ФП	6		
ХТ + ингибиторы EGFR	ОХ/ФП	9	14	0
	ИРИ/ФП	5		
Операция				
– R0		34		
– R1		1		
– эксплоративная		1		

Примечание: ОХ – оксалиплатин, ИРИ – иринотекан, ФП – препараты фторпиримидинового ряда

резекции печени в 3 случаях соответственно (у 6 пациентов). Медиана времени до прогрессирования в данной группе из 10 больных составила 4 мес. Пять больных из 10 умерло от генерализации процесса через 35–48 мес. Сводные данные анализа представлены в таблице.

Выводы

Подытоживая данные приведенных и собственного исследования, следует сказать, что применение периоперационной терапии является рациональной стратегией, позволяющей контролировать опухолевый

процесс, увеличивая продолжительность жизни и время до прогрессирования заболевания. При этом выбор лечебного режима определяется целью терапии и зависит от индивидуальных характеристик опухоли и больного. Схожий выигрыш отмечается при комбинации таргетных агентов с режимами на основе оксалиплатина или иринотекана. Хорошо изучен профиль их безопасности, не усугубляющий токсичность ХТ, что позволяет избежать развития тяжелых осложнений с соблюдением интервалов между этапами лечения, а также сохранить высокое качество жизни больных без потери эффективности терапии.

1. Parkin D.M., Bray F., Ferlay J., Pisani P. Global cancer statistics, 2002. *CA Cancer J Clin* 2005;55:74–108.
2. Давыдов М.И., Аксель Е.М. Статистика злокачественных новообразований в России и странах СНГ в 2009 г. *Вестник РОНЦ им. Н.Н. Блохина РАМН* 2011;22:3(85) (прил. 1).
3. Fernandez F.G., Drebin J.A., Linehan D.C. et al. Five-year survival after resection of hepatic metastases from colorectal cancer in patients screened by positron emission tomography with F-18 fluorodeoxyglucose (FDG-PET). *Ann Surg* 2004;240:438–47.
4. Adam R., Delvart V., Pascal G. et al. Rescue surgery for unresectable colorectal liver metastases down staged by chemotherapy: a model to predict long-term survival. *Ann Surg* 2004;240:644–57.
5. Adam R., Wicherts D.A., de Haas R.J. et al. Patients with initially unresectable colorectal liver metastases: is there a possibility of cure? *J Clin Oncol* 2009;27:1829–35.
6. Nordlinger B., Sorbye H., Glimelius B. et al. Perioperative chemotherapy with FOLFOX4 and surgery vs surgery alone for resectable liver metastases from colorectal cancer (EORTC Intergroup Trial 40983): a randomized controlled trial. *Lancet* 2008;371:1007–16.
7. Folprecht G., Grothey A., Alberts S. et al. Neoadjuvant treatment of unresectable colorectal liver metastases: correlation between tumour response and resection rates. *Ann Oncol* 2005;16:1311–9.
8. Falcone A., Ricci S., Brunetti I. et al. Phase III trial of infusional fluorouracil, leucovorin, oxaliplatin, and irinotecan (FOLFOXIRI) compared with infusional fluorouracil, leucovorin, and irinotecan (FOLFIRI) as first-line treatment for metastatic colorectal cancer: the Gruppo Oncologico Nord Ovest. *J Clin Oncol* 2007;25:1670–6.
9. Bokemeyer C., Bondarenko I., Makhson A. et al. Fluorouracil, leucovorin, and oxaliplatin with and without cetuximab in the first-line treatment of metastatic colorectal cancer. *J Clin Oncol* 2009;27:663–71.
10. Van Cutsem E., Kohne C.H., Hitre E. et al. Cetuximab and chemotherapy as initial treatment for metastatic colorectal cancer. *N Engl J Med* 2009;360:1408–17.
11. Douillard J.Y., Siena S., Cassidy J. et al. Randomized phase III trial of panitumumab with infusional fluorouracil, leucovorin and oxaliplatin (FOLFOX4) versus FOLFOX4 alone as first-line treatment in patients with previously untreated metastatic colorectal cancer: the PRIME study. *J Clin Oncol* 2010;28(31):4697–705.
12. Saltz L.B., Clarke S., Diaz-Rubio E. et al. Bevacizumab in combination with oxaliplatin-based chemotherapy as first-line therapy in metastatic colorectal cancer: a randomized phase III study. *J Clin Oncol* 2008;26:2013–9.
13. Wong R., Cunningham D., Barbachano Y. et al. A multicentre study of capecitabine, oxaliplatin plus bevacizumab as preoperative treatment of patients with poor-risk colorectal liver-only metastases not selected for upfront resection. *Ann Oncol* 2011;22:2042–8.
14. de Haas R.J., Wicherts D.A., Flores E. et al. R1 resection by necessity for colorectal liver metastases: is it still a contraindication to surgery? *Ann Surg* 2008;248:626–37.
15. Nordlinger B., Van Cutsem E., Gruenberger T. et al. Combination of surgery and chemotherapy and the role of targeted agents in the treatment of patients with colorectal liver metastases: recommendations from an expert panel. *Ann Oncol* 2009;20:985–92.
16. Masi G., Loupakis F., Pollina L. et al. Long-term outcome of initially unresectable metastatic colorectal cancer patients treated with 5-fluorouracil/leucovorin, oxaliplatin and irinotecan (FOLFOXIRI) followed by radical surgery of metastases. *Ann Surg* 2009;249:420–5.
17. Adam R., Wicherts D.A., de Haas R.J. et al. Complete pathologic response after preoperative chemotherapy for colorectal liver metastases: myth or reality? *J Clin Oncol* 2008;26:1635–41.
18. Blazer D.G., Kishi Y., Maru D.M. et al. Pathologic response to preoperative chemotherapy: a new outcome end point after resection of hepatic colorectal metastases. *J Clin Oncol* 2008;26:5344–51.
19. Chun Y.S., Vauthey J.N., Boonsirikamchai P. et al. Association of computed tomography morphologic criteria with pathologic response and survival in patients treated with bevacizumab for colorectal liver metastases. *JAMA* 2009;302:2338–44.
20. Секачева М.И., Полищук Л.О., Багмет Н.Н., Скипенко О.Г. Результаты хирургического лечения метастатического колоректального рака после проведения лекарственной терапии с добавлением бевацизумаба. *Клин онкол* 2012;2(14):38–41.
21. Adam R., Wicherts D.A., de Haas R.J. et al. Postoperative liver function recovery after hepatic resection for colorectal metastases previously treated with bevacizumab. *J Clin Oncol* 2009;27 (15 suppl): (abstract 4093).
22. Gruenberger B., Tamandl D., Schueller J. et al. Bevacizumab, capecitabine, and oxaliplatin as neoadjuvant therapy for patients with potentially curable metastatic colorectal cancer. *J Clin Oncol* 2008;26:1830–5.
23. Mahfud M., Breitenstein S., El-Badry A.M. et al. Impact of preoperative bevacizumab on complications after resection of colorectal liver metastases: case-matched control study. *World J Surg* 2010;34:92–100.
24. Ribero D., Wang H., Donadon M. et al. Bevacizumab improves pathologic response and protects against hepatic injury in patients treated with oxaliplatin-based chemotherapy for colorectal liver metastases. *Cancer* 2007;110:2761–7.
25. Klinger M., Eipeldauer S., Hacker S. et al. Bevacizumab protects against sinusoidal obstruction syndrome and does not increase response rate in neoadjuvant XELOX/FOLFOX therapy of colorectal cancer liver metastases. *Eur J Surg Oncol* 2009;35:515–20.
26. Folprecht G., Gruenberger T., Bechtem W.O. et al. Tumour response and secondary resectability of colorectal liver metastases following neoadjuvant chemotherapy with cetuximab: the CELIM randomized phase 2 trial. *Lancet Oncol* 2010;11:38–47.
27. Garufi C., Torsello A., Tumolo S. et al. Cetuximab plus chronomodulated irinotecan, 5-fluorouracil, leucovorin and oxaliplatin as neoadjuvant chemotherapy in colorectal liver metastases: POCHER trial. *Brit J Cancer* 2010;103:1542–7.